

HERZ (COR)

Andrea Heinzlmann

Universität für Veterinär Medizine

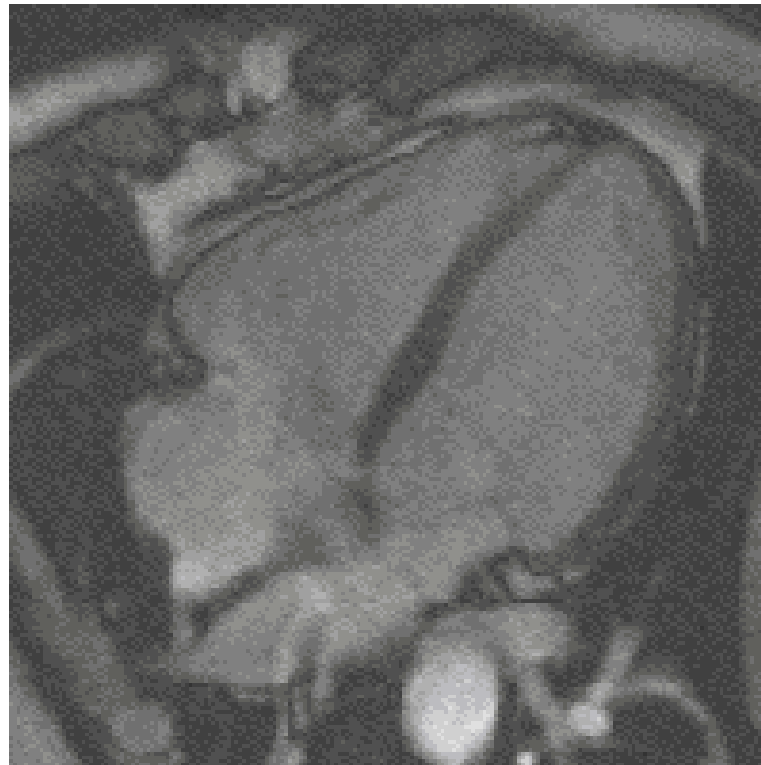
Lehrstuhl für Anatomie und Histologie

12. Februar 2019.

HERZ (COR)

FUNKTION:

- ein muskuläres Hohlorgan
- Blutbeförderung in den Kreislauf eingeschaltet ist
- mit rhythmischen Kontraktionen Blut durch den Körper pumpen und so die Versorgung aller Organe sichern

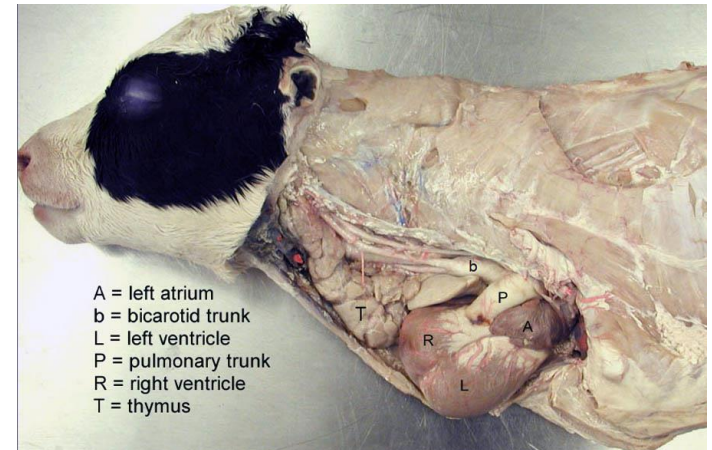


Bewegungen des Herzens
(mágneses rezonancia tomográf)
<https://hu.wikipedia.org>

HERZ (COR)

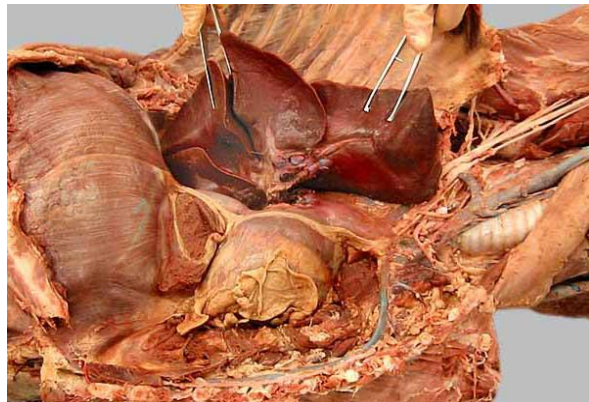LAGE:

- hinter dem Sternum
- im Mediastinum cardiacum (mittlere Mediastinum)
- größter Teil links von der Mitte des Sternum
- liegt innerhalb des Herzbeutels (Perikard)



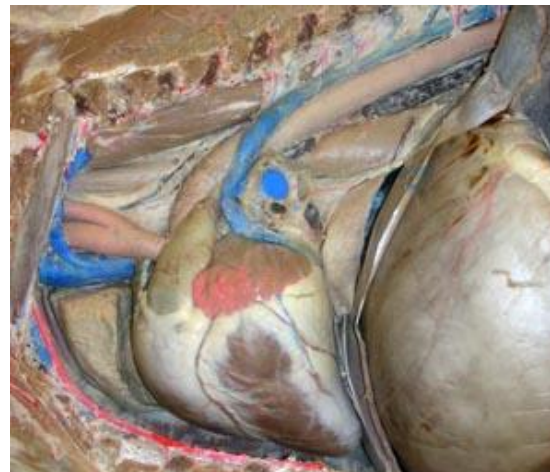
<http://vanat.cvm.umn.edu/vetAnomal/regThorax/TH3.html>

Rind



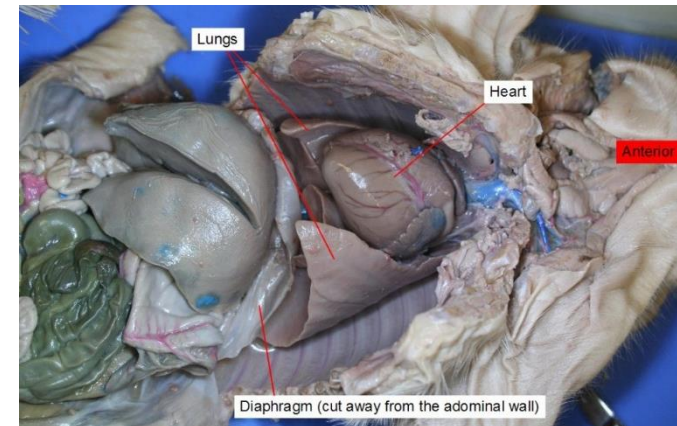
<http://vanat.cvm.umn.edu/carnLabs/Lab11/img11-2.html>

Hund



<http://vanat.cvm.umn.edu/ungDissect/Lab10/Lab10.html>

Pferd



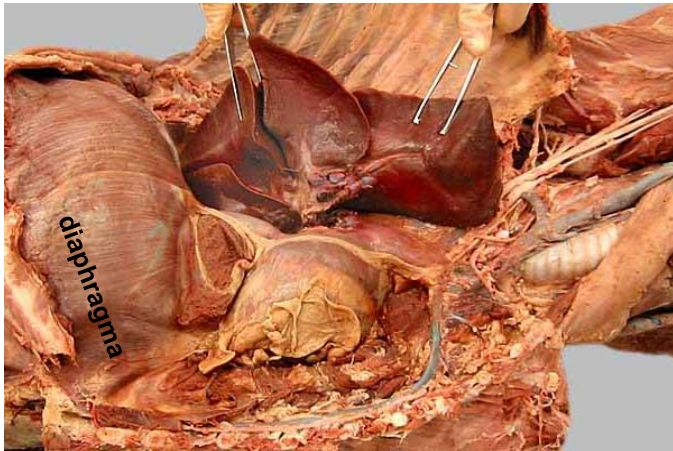<https://courses.lumenlearning.com/suny-bio2labs/chapter/reading-fetal-pig-dissection/>

Schwein

HERZ (COR)

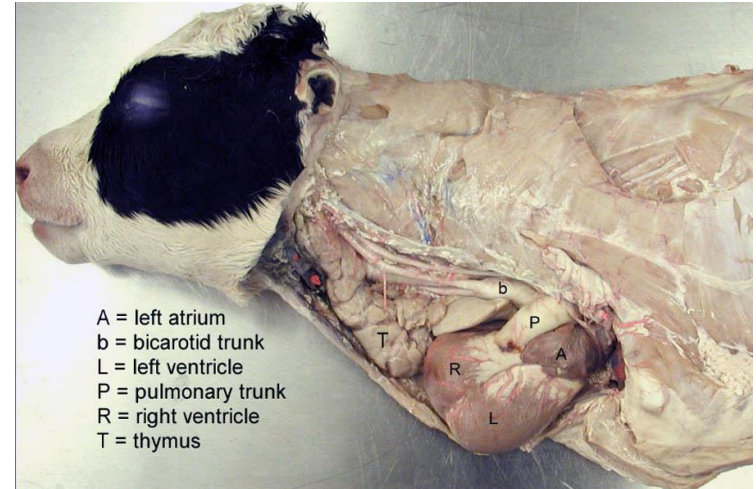
LAGE:

- zwischen der linken und rechten Lunge
- liegt kaudal am Diaphragma



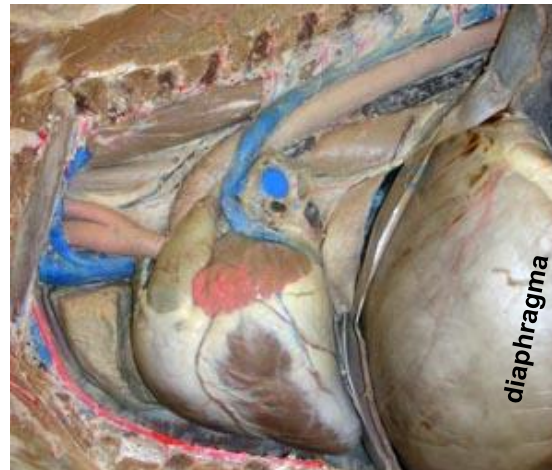<http://vanat.cvm.umn.edu/carnLabs/Lab11/lmg11-2.html>

Hund



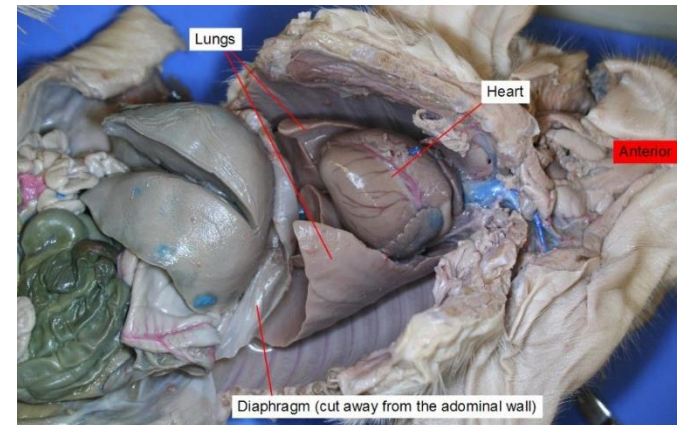
<http://vanat.cvm.umn.edu/vetAnomal/regThorax/TH3.html>

Rind



<http://vanat.cvm.umn.edu/ungDissect/Lab10/Lab10.html>

Pferd



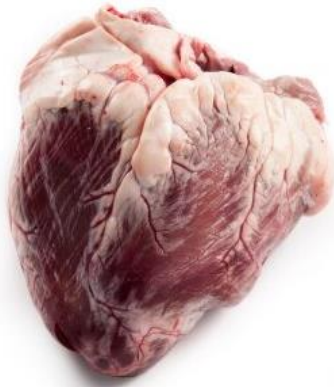<https://courses.lumenlearning.com/suny-bio2labs/chapter/reading-fetal-pig-dissection/>

Schwein

HERZ (COR)

GEWICHT UND MAßE :

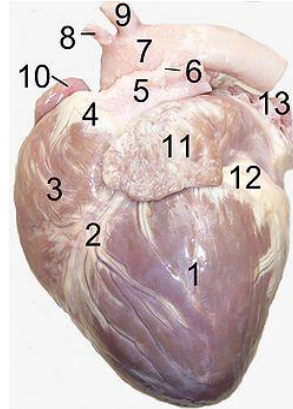
WIEDERKÄUER



3,3 kg

<http://www.frimosa.com/en/products/bovine/heart-bovine.html>

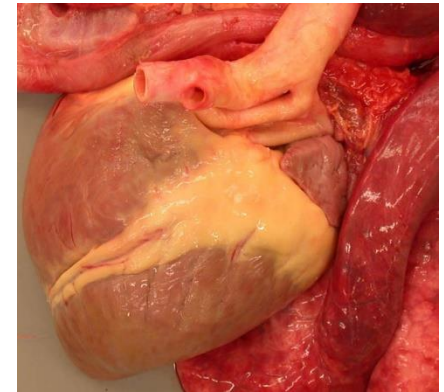
HUND



25 – 470 gr

https://en.wikipedia.org/wiki/Ligamentum_arteriosum

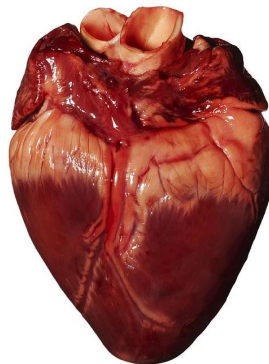
PFERD



1,3 – 4,20 kg

<http://vanat.cvm.umn.edu/ungDissect/Lab10/img10-10.html>

SCHWEIN

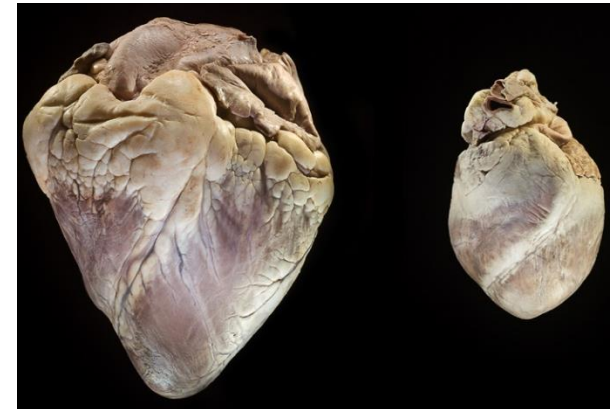

90 - 500gr

<https://fineartamerica.com/featured/1-pigs-heart-kevin-curtis.html>

WIEDERKÄUER

SCHWEIN

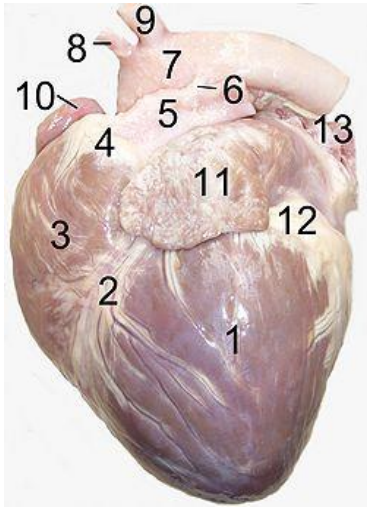


http://www.microscopyuk.org.uk/mag/artnov10macro/Kaitlin_Corbin/KCorbin_heart_valves.html

HERZ (COR)

FORM:

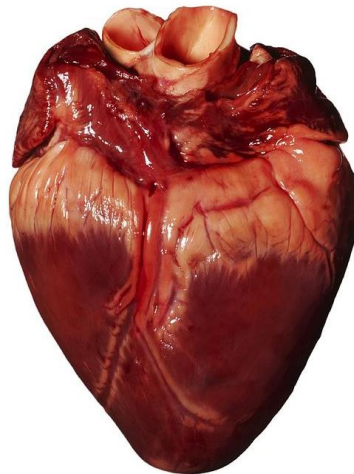
HUND



kugel - stumpfkegelförmig

https://en.wikipedia.org/wiki/Ligamentum_arteriosum

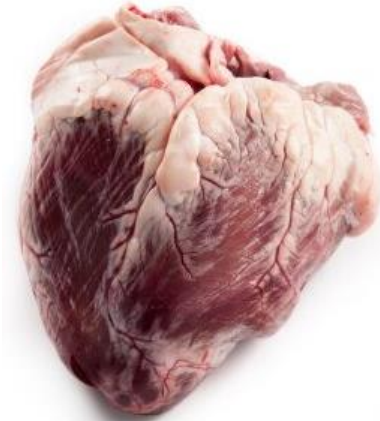SCHWEIN



stumpfkegelförmig

<https://fineartamerica.com/featured/1-pigs-heart-kevin-curtis.html>

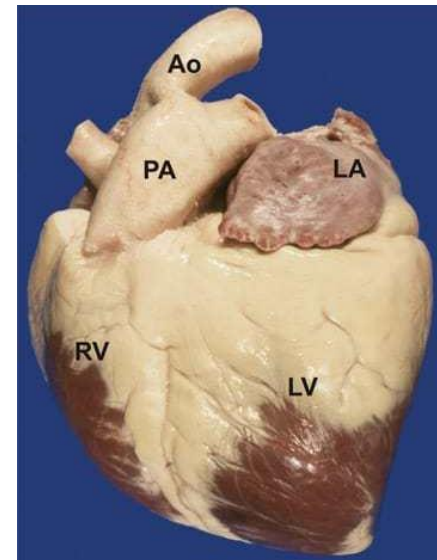
WIEDERKÄUER



kegelförmig

<http://www.frimosa.com/en/products/bovine/heart-bovine.html>

PFERD



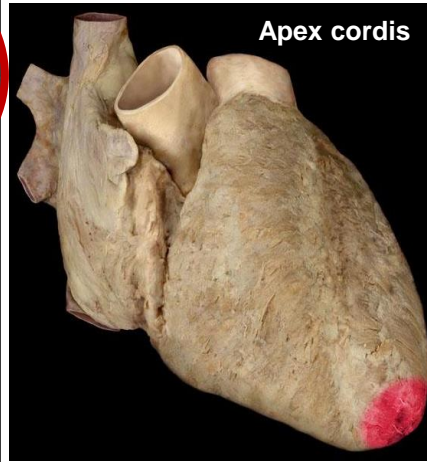
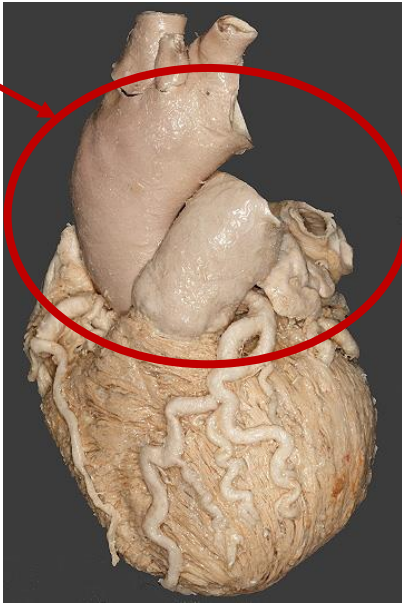stumpfkegelförmig

<https://thehorse.com/115834/the-equine-heart-power-plant-unequaled/>

GESTALT DES HERZENS

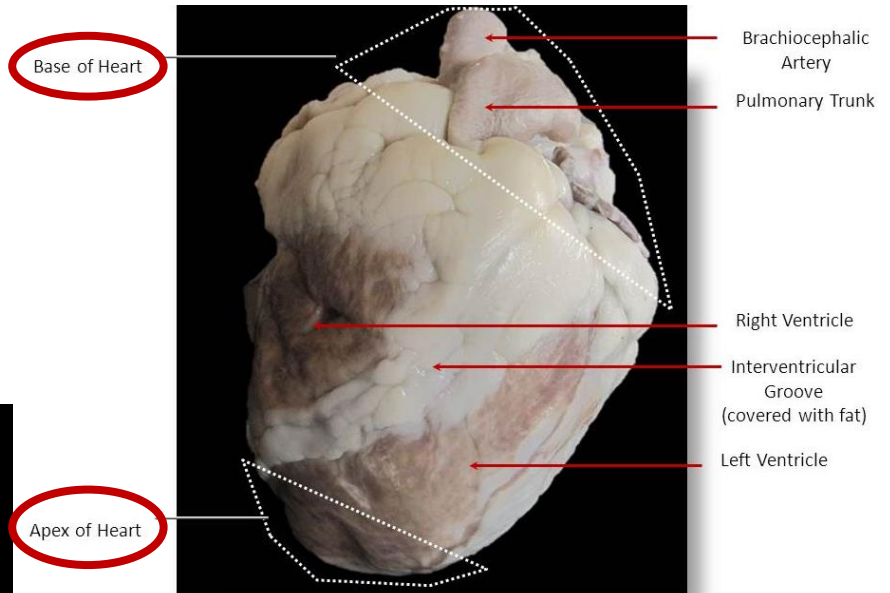
1. GRUNDFLÄCHE – HERZBASIS (BASIS CORDIS) – linker und rechter Vorhof
2. SPITZE – APEX CORDIS – **von linker Kammer gebildet!!!**

Basis
cordis



menschliches Herz

<https://www.studyblue.com/notes/n/heart-anatomy/deck/10585815>



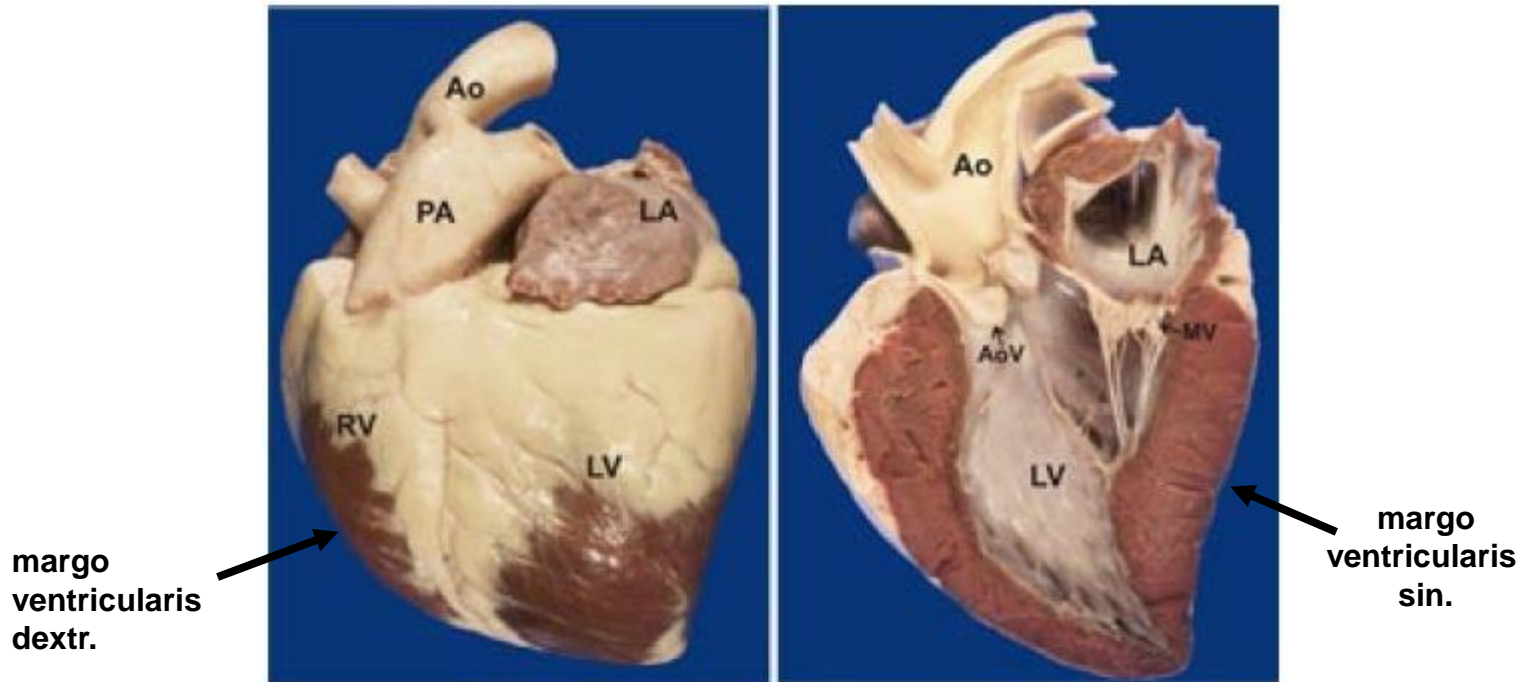
Anterior View of Sheep Heart

© 2010 CD McKenzie & AW Parsons

<https://slideplayer.com/slide/4684907/>

GESTALT DES HERZENS

1. Margo ventricularis dextr. - Kranialrand
2. Margo ventricularis sin. – Kaudalrand – liegt am Diaphragma an



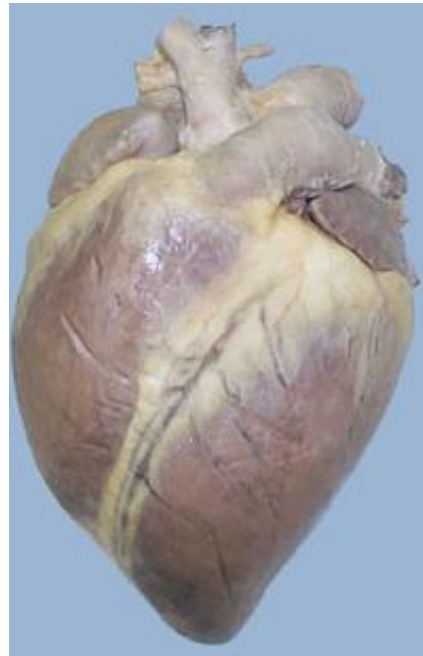Left: Photo shows the outside of a horse heart. **Right:** Photo shows the inside of the left heart. Ao = aorta; PA = pulmonary artery; LA = left atrium; LV = left ventricle; RV = right ventricle; MV = mitral valve; AoV = aortic valve.

GESTALT DES HERZENS

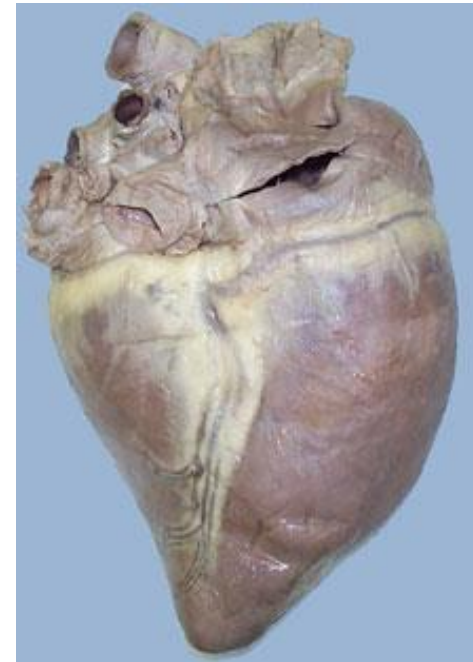
FLÄCHE DES HERZENS:

a) Facies auricularis (linke Fläche)

b) Facies atrialis (rechte Fläche)



Facies auricularis



Facies atrialis

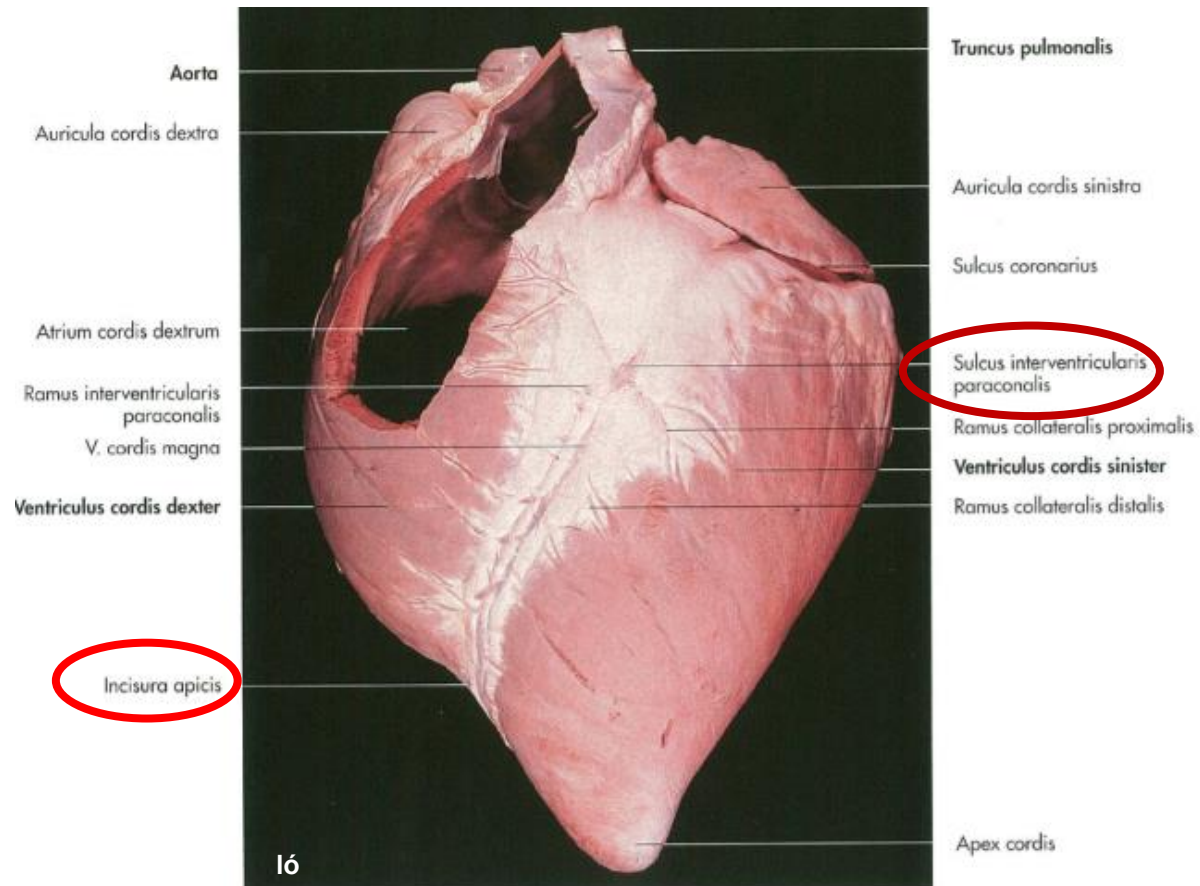
Pferd

<http://www.thinklikeahorse.org/index-5.html>

GESTALT DES HERZENS

FACIES AURICULARIS:

- **Sulcus interventricularis paraconalis**
- **Incisura apicis cordis**

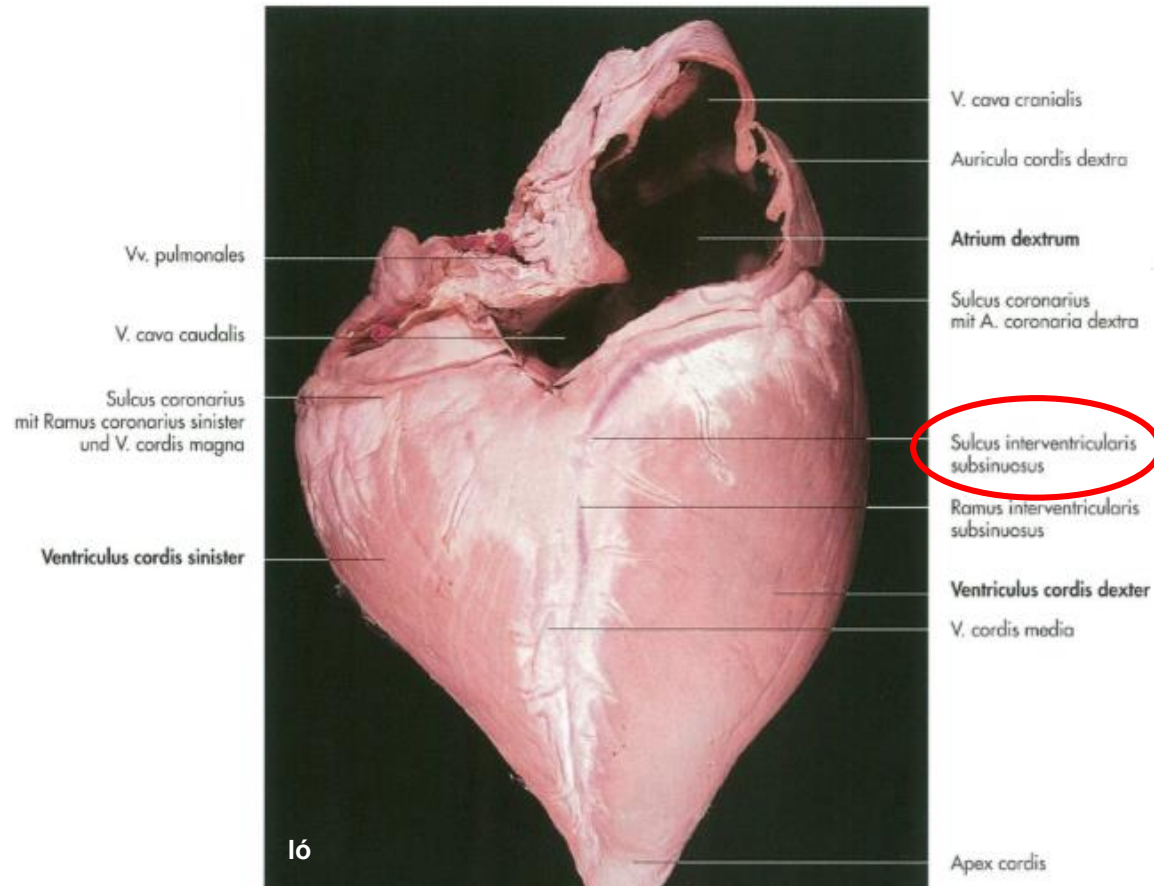


Pferd

GESTALT DES HERZENS

FACIES ATRIALIS:

- **Sulcus interventricularis subsinuus**



Pferd

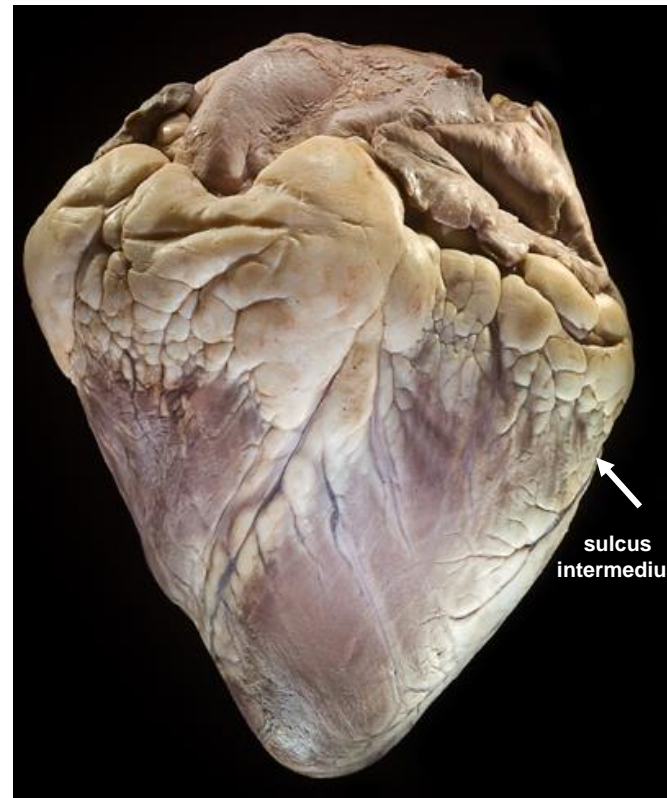GESTALT DES HERZENS

WIEDERKÄUERN:

SULCUS INTERMEDIUS:

- am Margo ventricularis sin.

Wiederkäuer

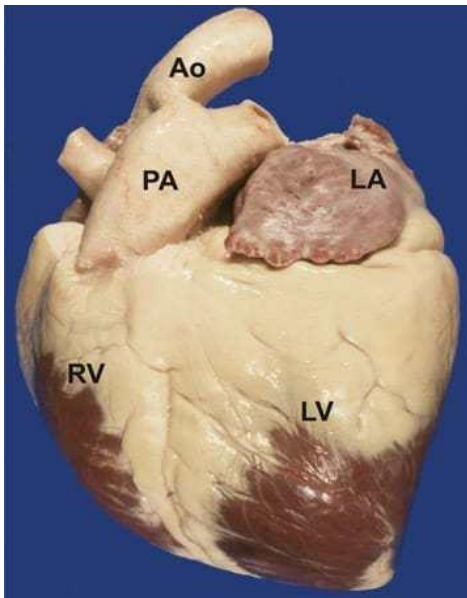


GESTALT DES HERZENS

Fett fñhlt die folgende Rinnen aus:

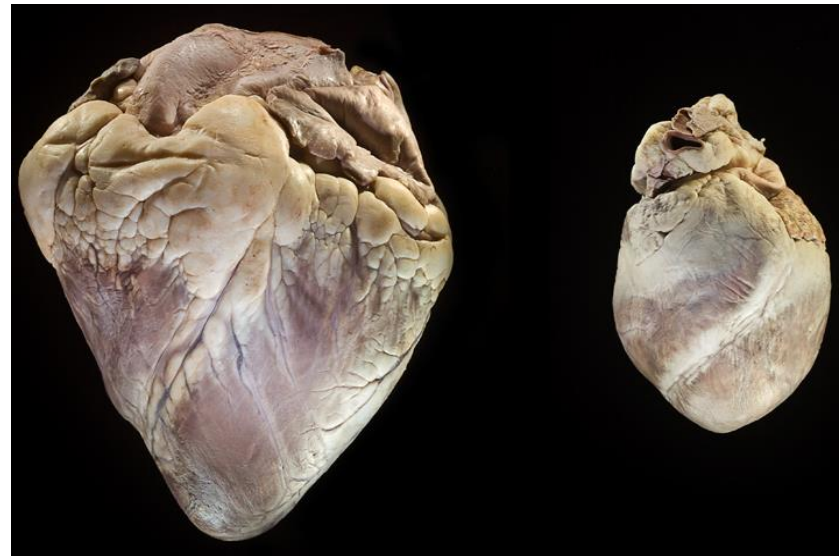- Sulcus interventricularis subarteriosus
- Sulcus interventricularis subsinuosus
- Sulcus intermedius (Bo)

Pferd

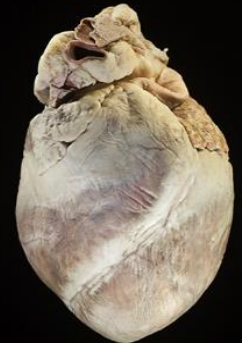

<https://thehorse.com/115834/the-equine-heart-power-plant-unequaled/>

Wiederkäuer



Schwein



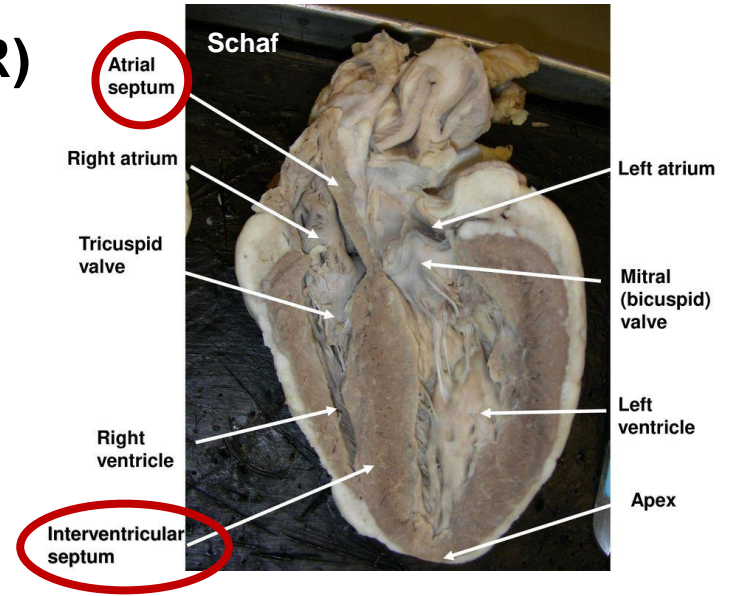
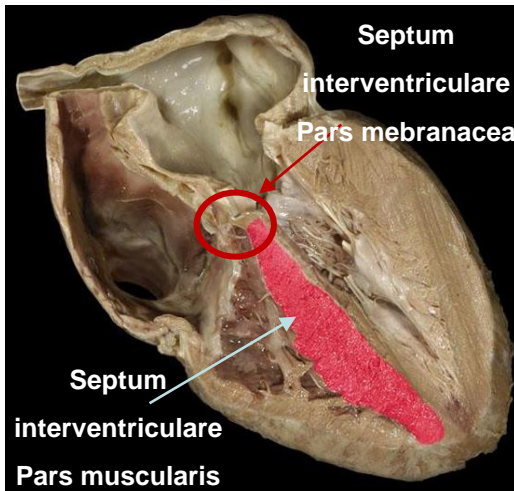
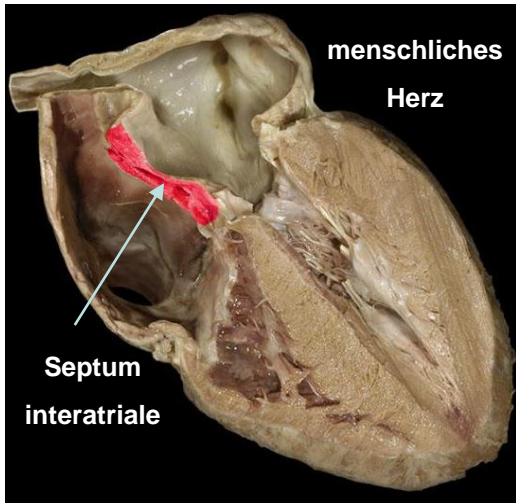
http://www.microscopyuk.org.uk/mag/artnov10macro/Kaitlin_Corbin/KCorbin_heart_valves.html

SEPTUM CORDIS:

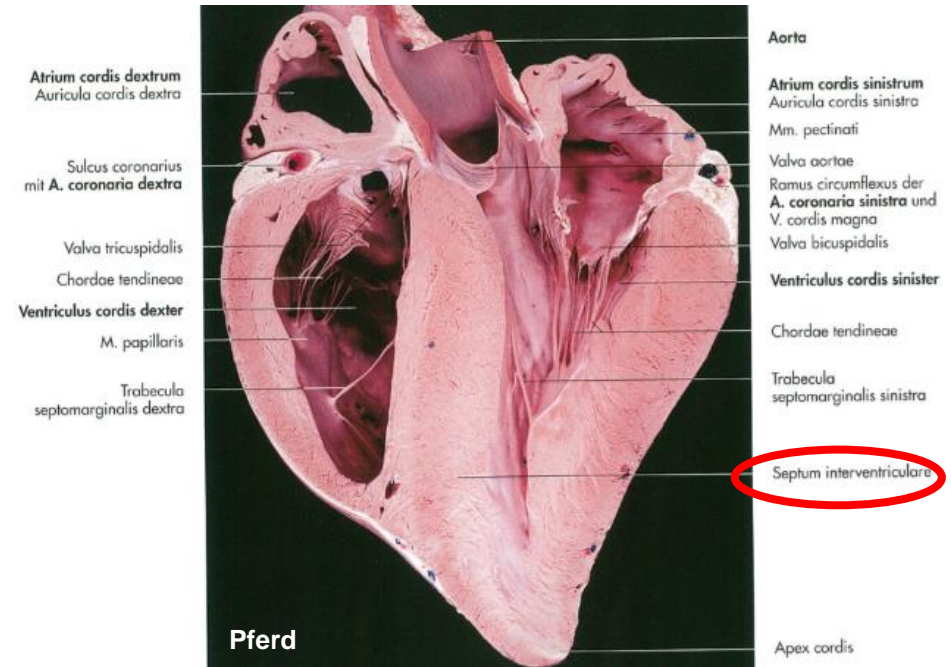
1. rechte Hälfte – dem Lungenkreislauf

2. linke Hälfte – dem Körperkreislauf zugeordnet

HERZ (COR)

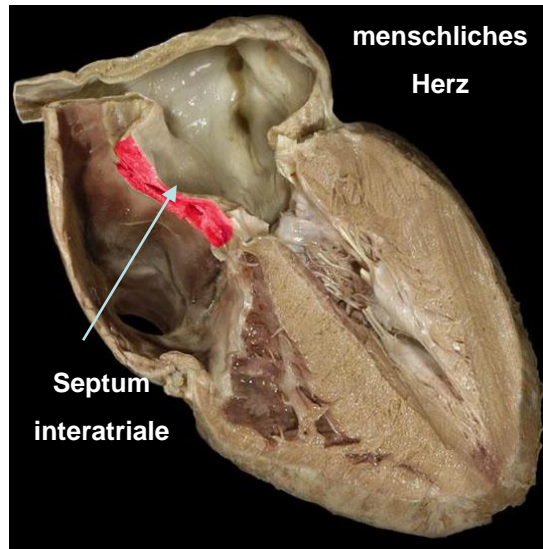


<https://www.topsimages.com/images/sheep-heart-septum-84.html>

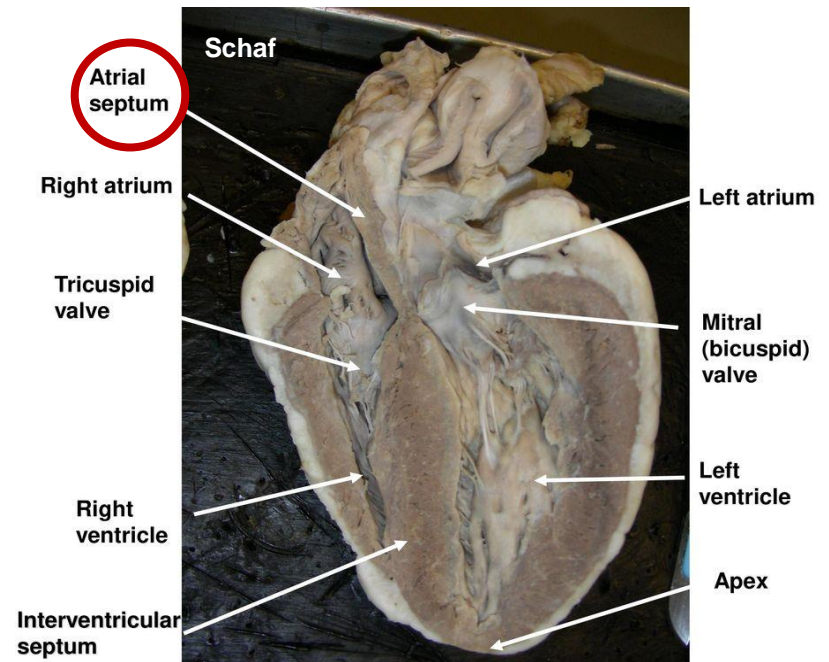


SEPTUM INTERATRIALIE

- Scheidewand zwischen den Vorhöfen



<https://www.studyblue.com/notes/n/heart-anatomy/deck/10585815>



<https://www.topsimages.com/images/sheep-heart-septum-84.html>

SEPTUM INTERVENTRICULARE

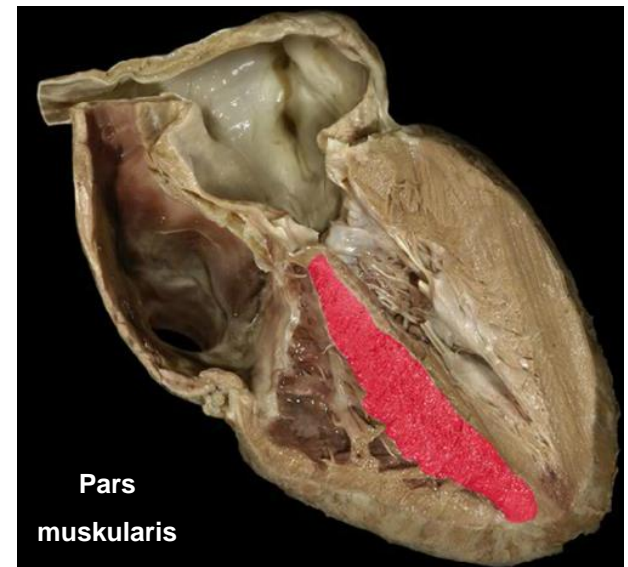
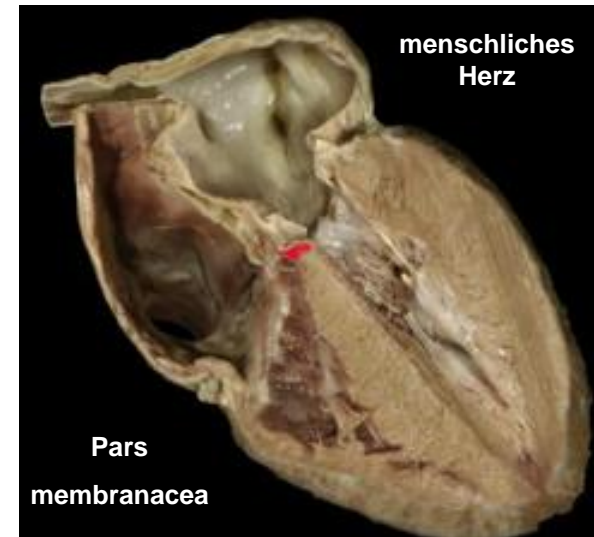
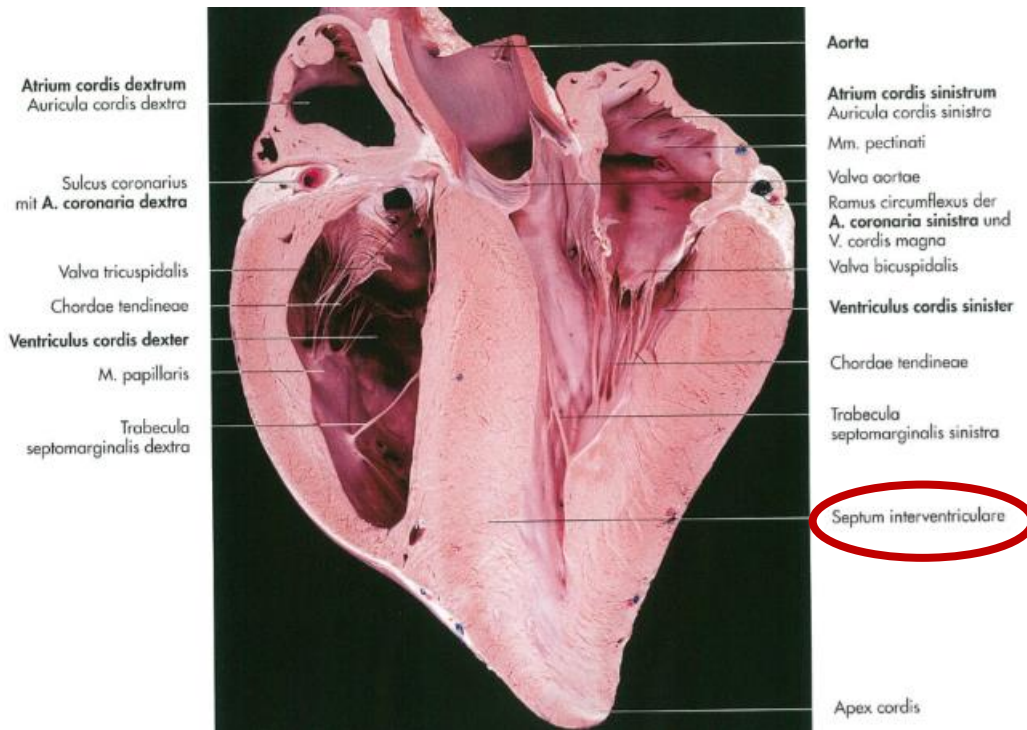
- Scheidewand zwischen den rechten und linken Kammer

1. PARS MUSKULARIS:

- der größte Teil
- muskulös

2. PARS MEMBRANACEA:

- oberer Teil
- membranös



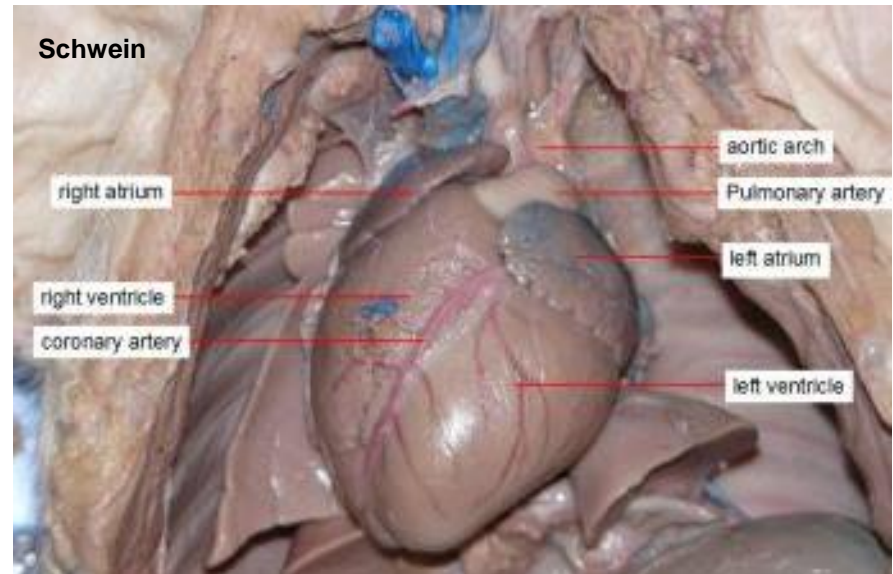
BINNENRÄUME DES HERZENS

in der Strömungsrichtung geschildert:

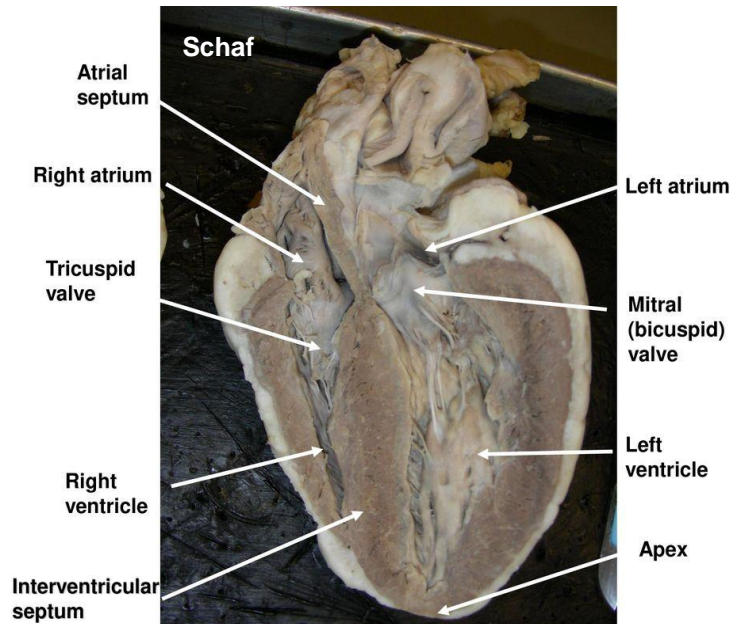
- zuerst für den Lungenkreislauf
- dann für den Körperkreislauf

TEILEN:

- rechter Vorhof – Atrium dextrum
- linker Vorhof – Atrium sinistrum
- rechte Kammer – Ventriculus dexter
- linke Kammer – Ventriculus sinister



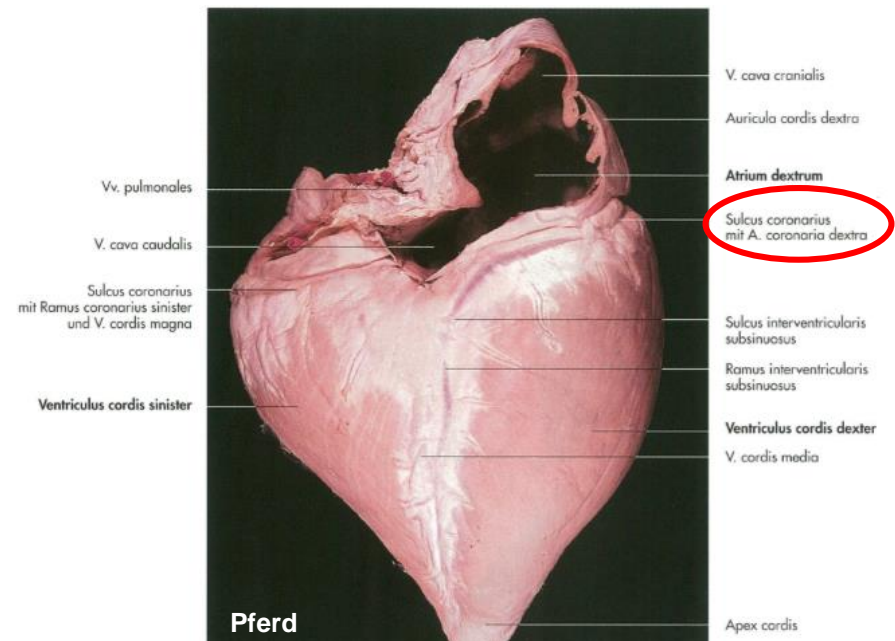
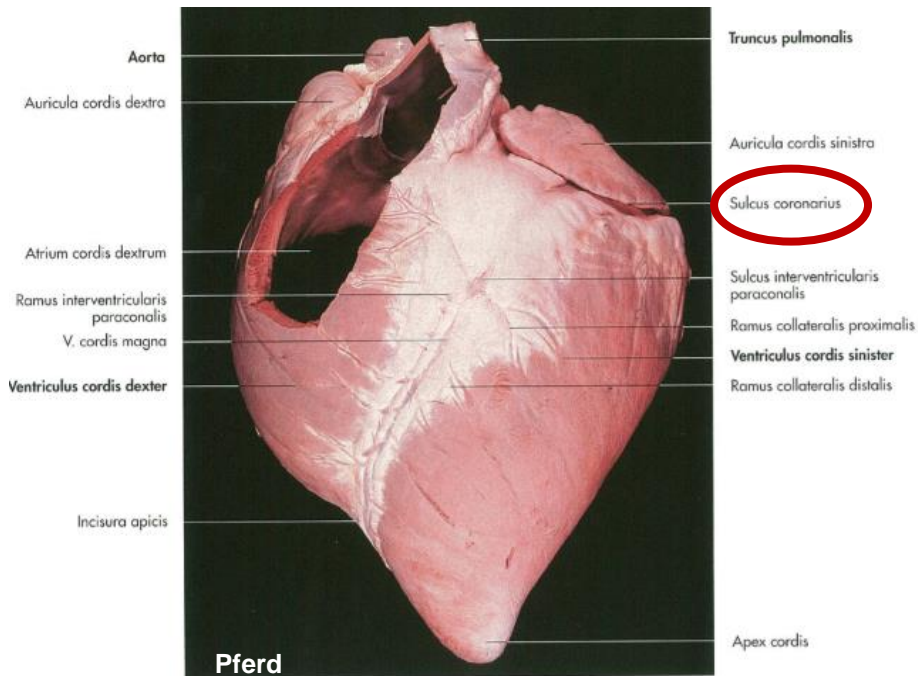
<https://www.imagenesmy.com/imagenes/fetal-pig-coronary-artery-12.html>



<https://www.topsimages.com/images/sheep-heart-septum-84.html>

SULCUS CORONARIUS

- **Herzkranzfurche**
- **die Grenze zwischen Ventrikel und Atrien**
- **der Außenseite des Herzens**
- **in der die Äste der Koronararterien verlaufen**



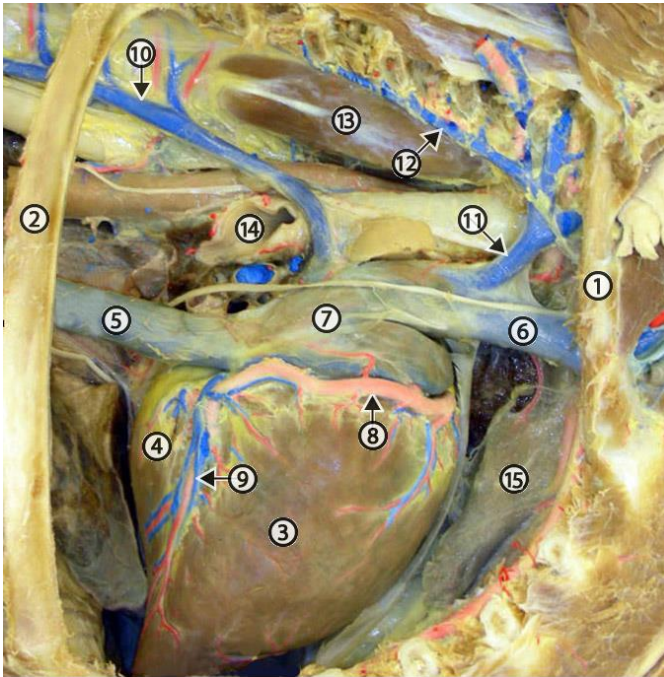
ATRIUM DEXTRUM

FUNKTION:

AUFNAHME:

1. der Vena cava cranialis
2. der Vena cava caudalis
3. den Sinus coronarius

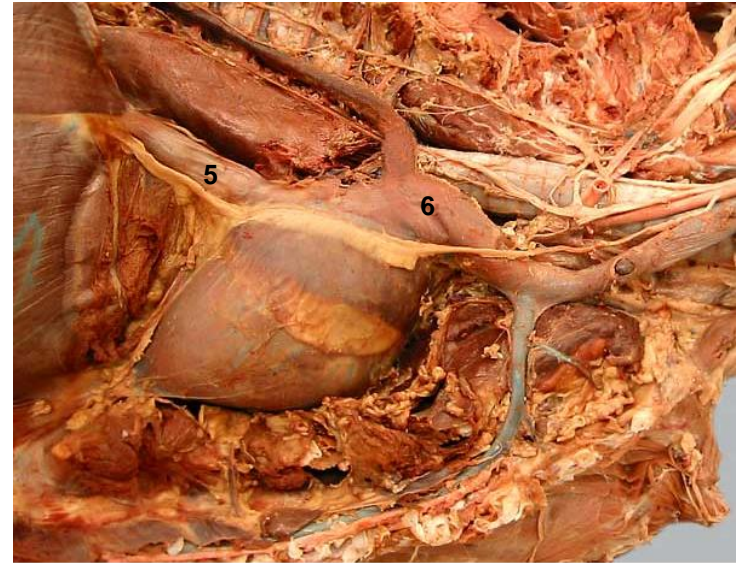
Pferd



5: V. cava caud., 6: V. cava cran.

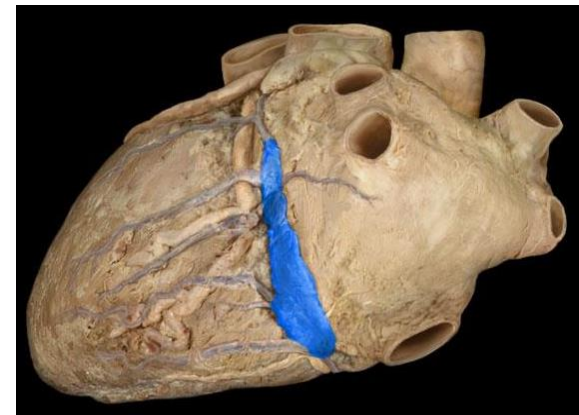
<http://vanat.cvm.umn.edu/ungDissect/Lab10/lmg10-9.html>

Hund



5: V. cava caud. 6: V. cava cran.

<http://vanat.cvm.umn.edu/carnLabs/Lab11/lmg11-7.html>



Sinus coronarius (menschliches Herz)

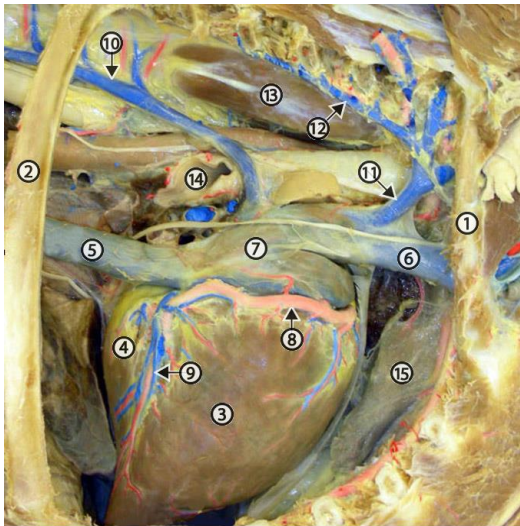
<https://www.studyblue.com/notes/note/n/heart-anatomy/deck/10585815>

ATRIUM DEXTRUM

VENA CAVA CAUDALIS:

- Mündung der Vena cava caudalis – Ostium venae cavae caudalis – Valvula venae cavae caudalis (Valvula Eustachii)
- transportiert das venöse Blut aus den unteren Körperhälfte

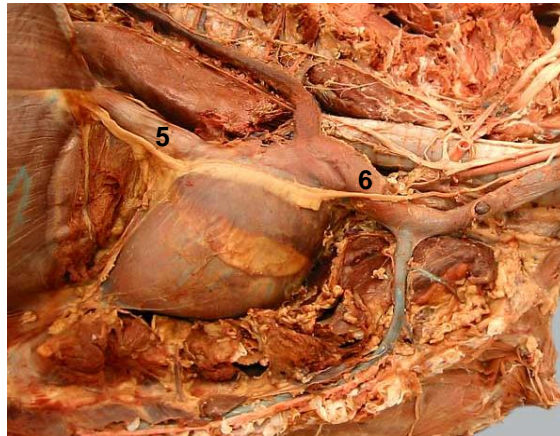
Pferd



5: V. cava caud., 6: V. cava cran.


<http://vanat.cvm.umn.edu/ungDissect/Lab10/mg10-9.html>

Hund

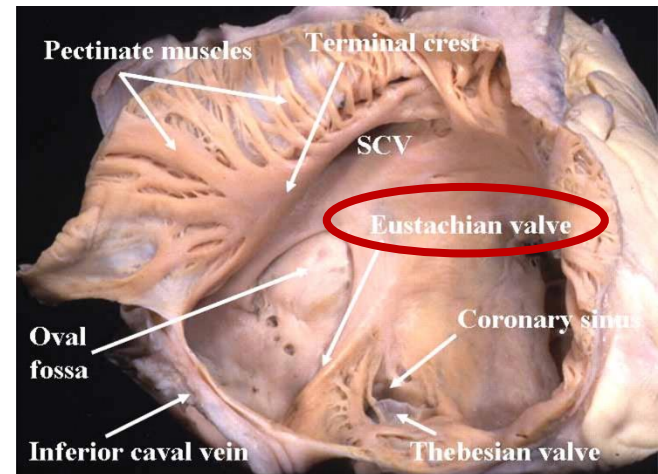


5: V. cava caud. 6: V. cava cran.

<http://vanat.cvm.umn.edu/carnLabs/Lab11/img11-7.html>



Bartolomeo
Eustachii



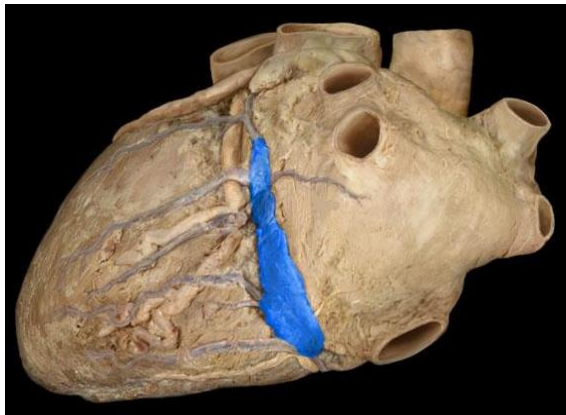
menschliches Herz

<http://healthyheart-sundar.blogspot.com/2011/03/anatomy-of-heart.html>

ATRIUM DEXTRUM

SINUS CORONARIUS:

- Mündung des Sinus coronarius – Ostium sinus coronarii – Valvula sinus coronarii (Valvula Thebesii) –
- transportiert das venöse Blut aus der Wand des Herzens

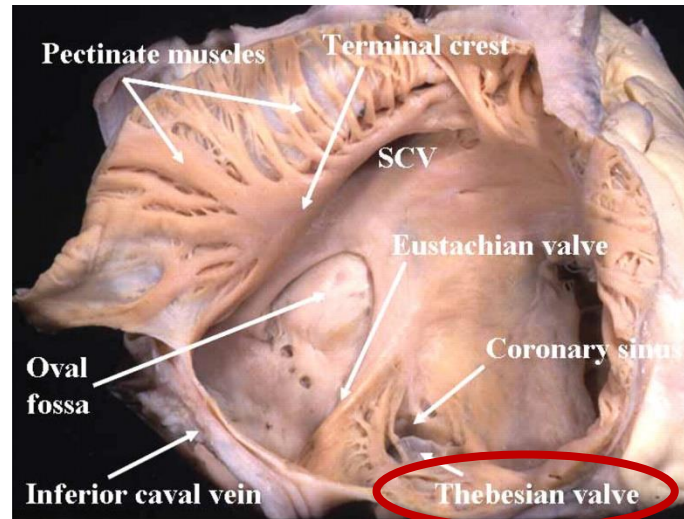


Sinus coronarius (menschliches Herz)

<https://www.studyblue.com/notes/n/heart-anatomy/deck/10585815>



Adam Christian
Thebesius



menschliches Herz

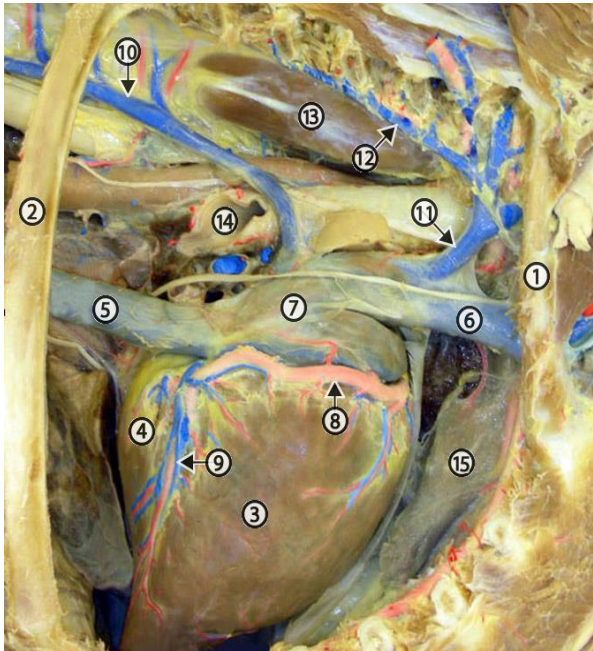
<http://healthyheart-sundar.blogspot.com/2011/03/anatomy-of-heart.html>

ATRIUM DEXTRUM

VENA CAVA CRANIALIS:

- Mündung der Vena cava cranialis – Ostium venae cavae cranialis – **keine Klappe**
- transportiert das venöse Blut aus den oberen Körperhälfte

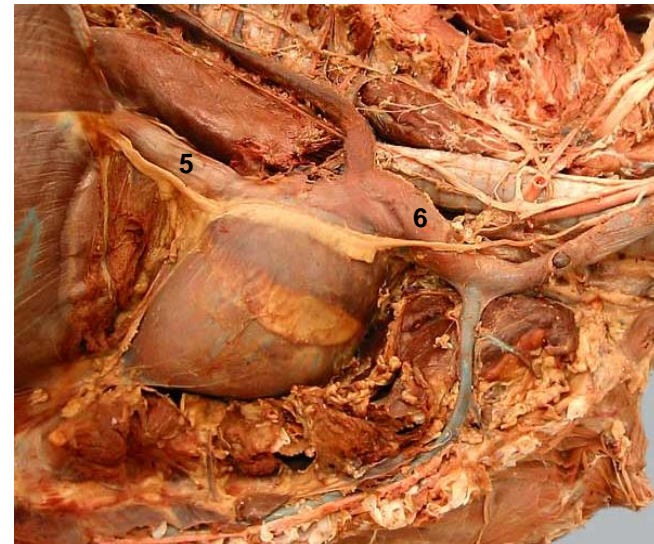
Pferd



5: V. cava caud., 6: V. cava cran.

<http://vanat.cvm.umn.edu/ungDissect/Lab10/lmg10-9.html>

Hund



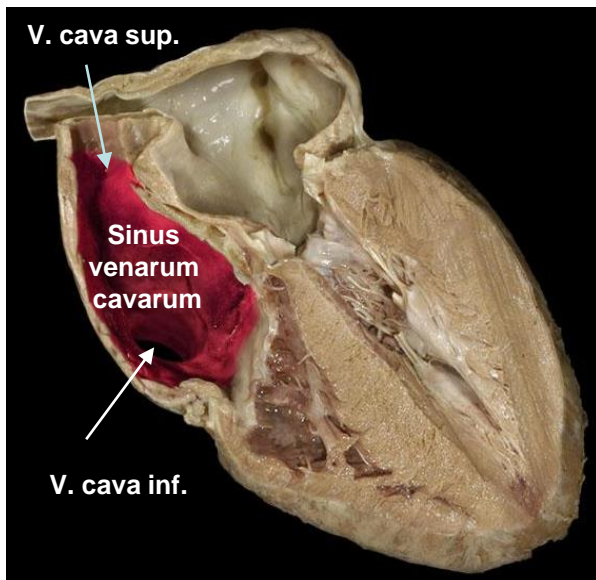
5: V. cava caud. 6: V. cava cran.

<http://vanat.cvm.umn.edu/carnLabs/Lab11/lmg11-7.html>

ATRIUM DEXTRUM

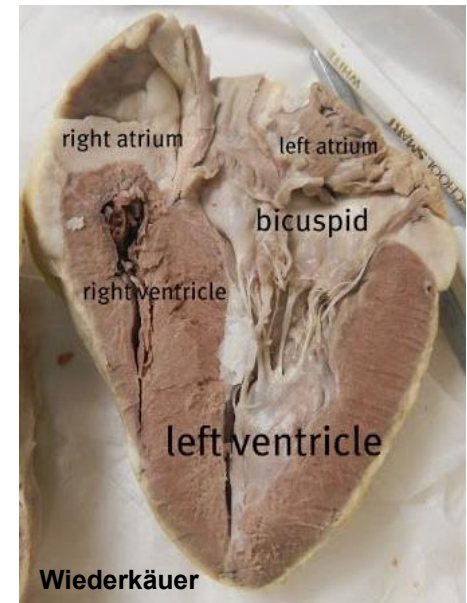
SINUS VENARUM CAVARUM:

- Zusammenmündung von V. cava cranialis et caudalis
- bildet den glattwandigen Teil vom Atrium dextrum

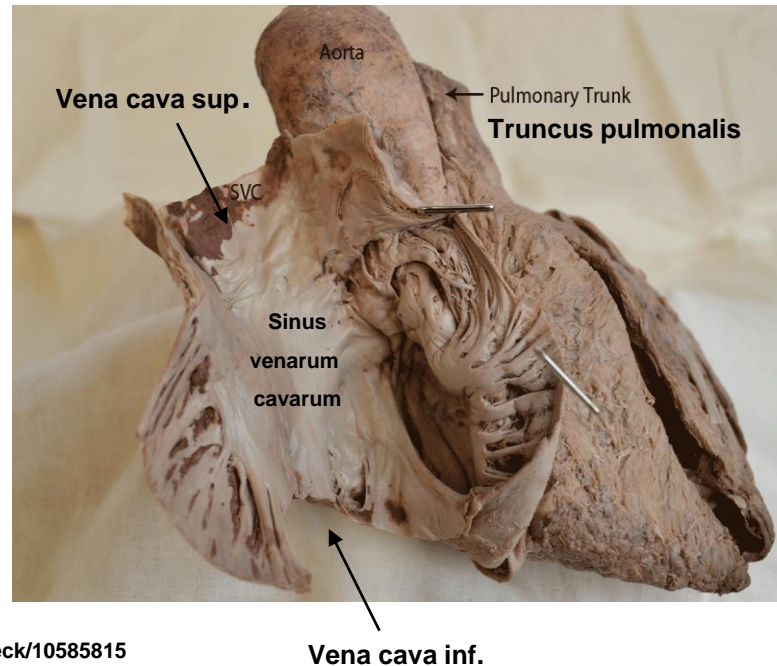


menschliches
Herz

<https://www.studyblue.com/notes/note/n/heartanatomy/deck/10585815>



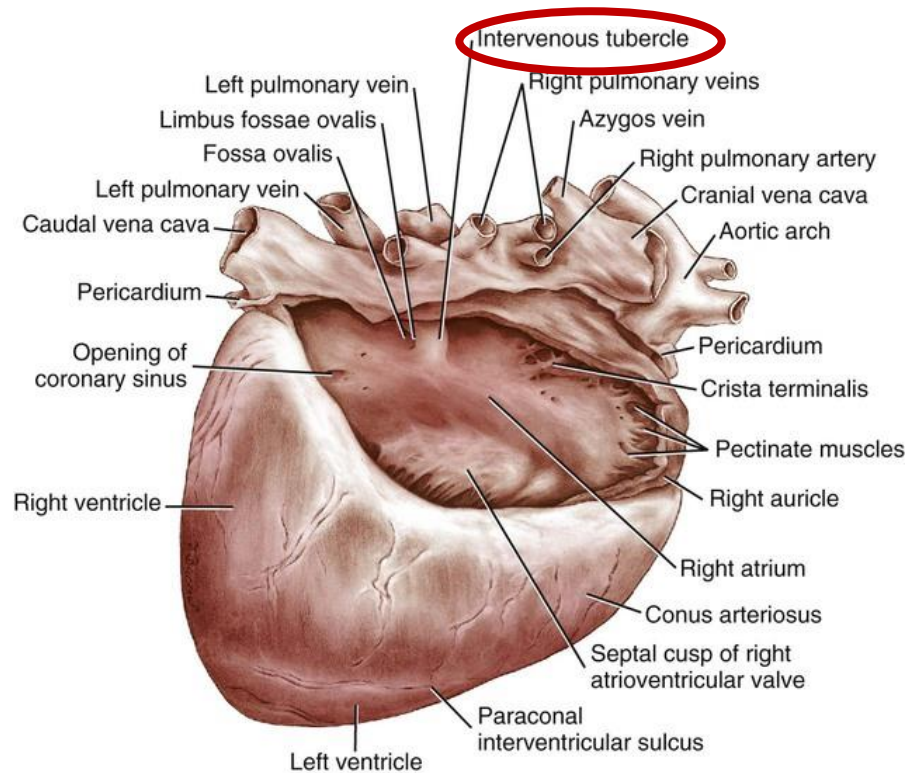
<https://hu.pinterest.com/pin/322570392034018744/>



ATRIUM DEXTRUM

SINUS VENARUM CAVARUM:

- Tuberculum intervenosum – aus den beiden Hohlvenen lenkt das Blut zum Ostium atrioventriculare dextrum ab



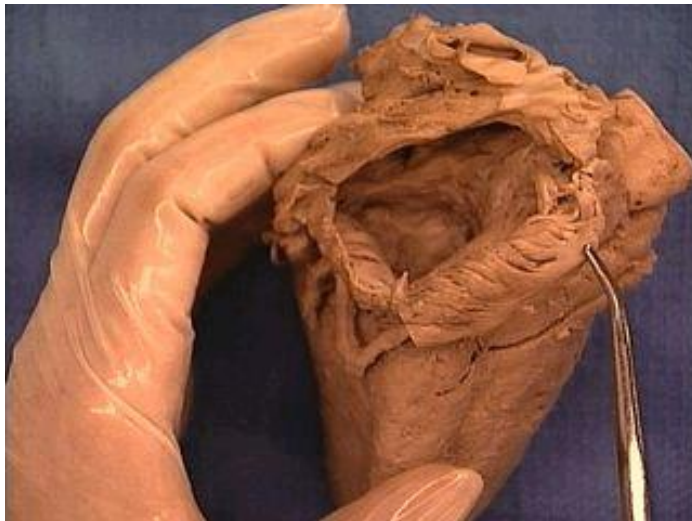ATRIUM DEXTRUM

INNENWAND:

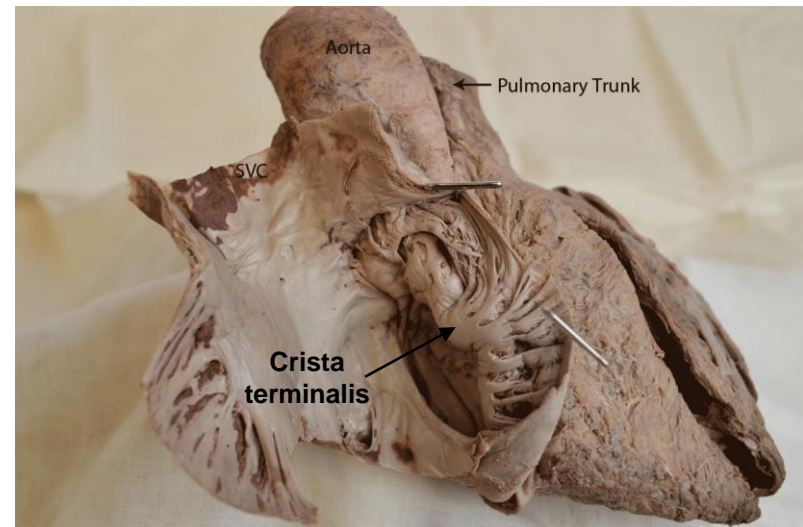
- glatt zwischen den Ostien

CRISTA TERMINALIS:

- Ursprung außen – Sulcus terminalis
- Ursprung für die kammerförmigen Muskelbälkchen (Mm. pectinati) in Richtung Spitze des Herzohres



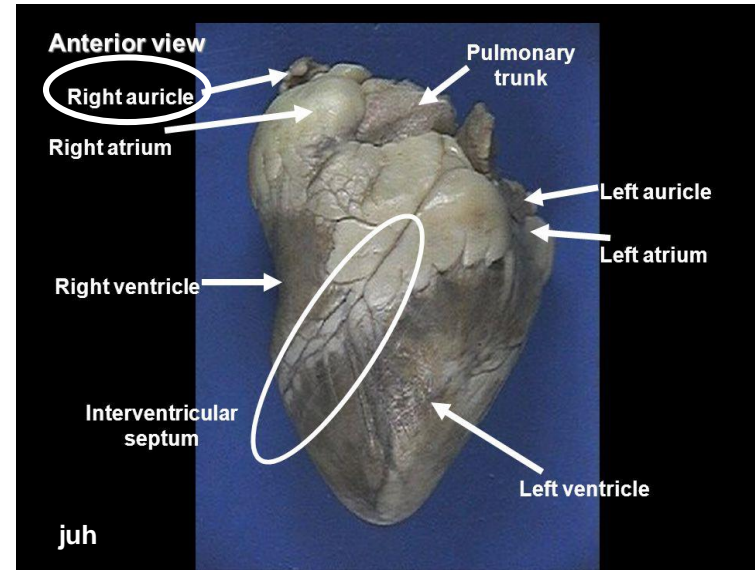
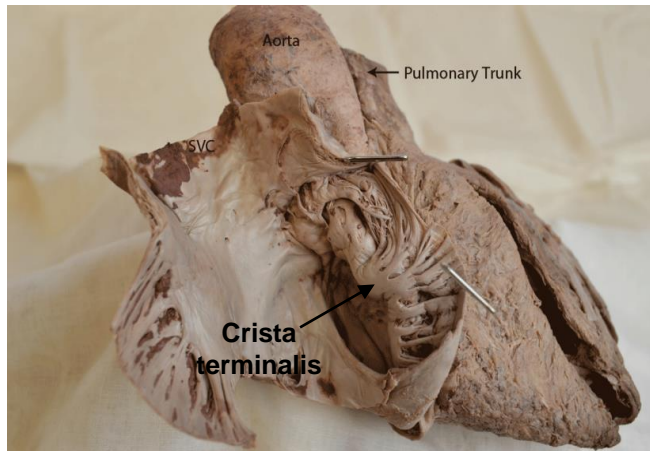
Crista terminalis



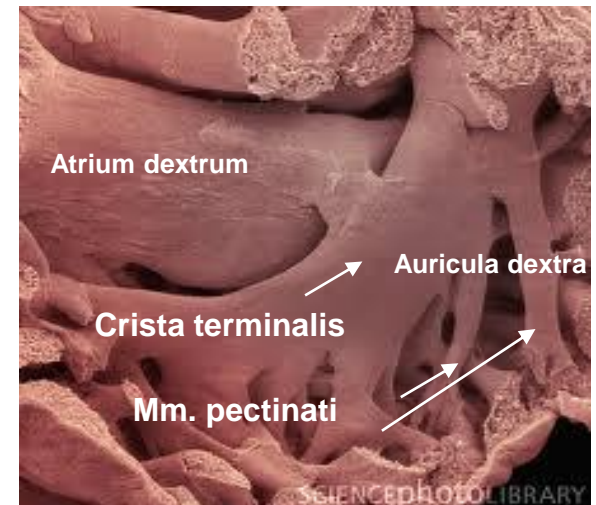
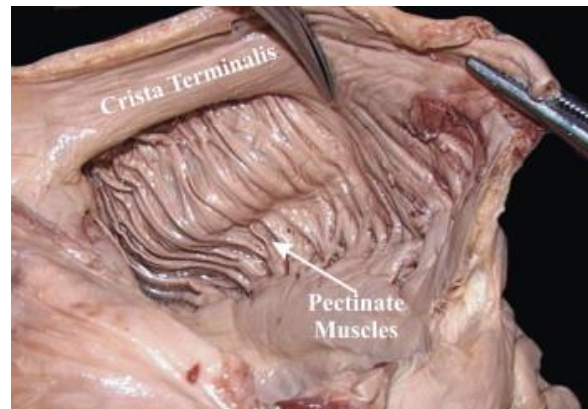
ATRIUM DEXTRUM

AURICULA DEXTRA (DAS RECHTE HERZOHR)

- Blindsack – Rest des primitiven Vorhofes
- **umgreift ventralwärts die Aorta**
- Mm. pectinati
- Angiosarkoma



<https://slideplayer.com/slide/3433850/>



<https://www.sciencedirect.com/science/article/abs/pii/S0940960207001021>

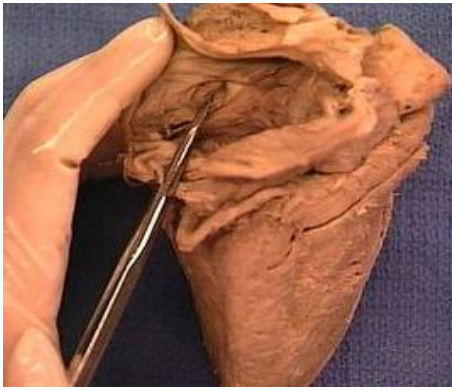
ATRIUM DEXTRUM

SEPTUM INTERATRIALE:

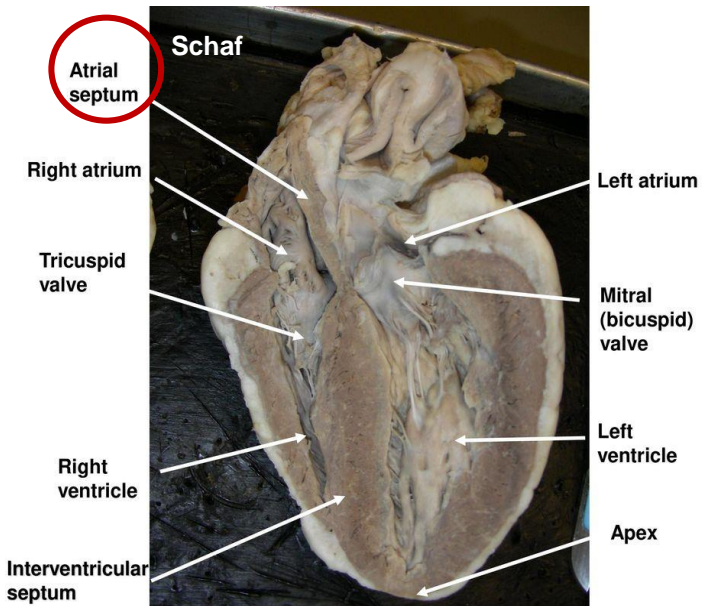
- mediale Begrenzung des Atriums

FOSSA OVALIS:

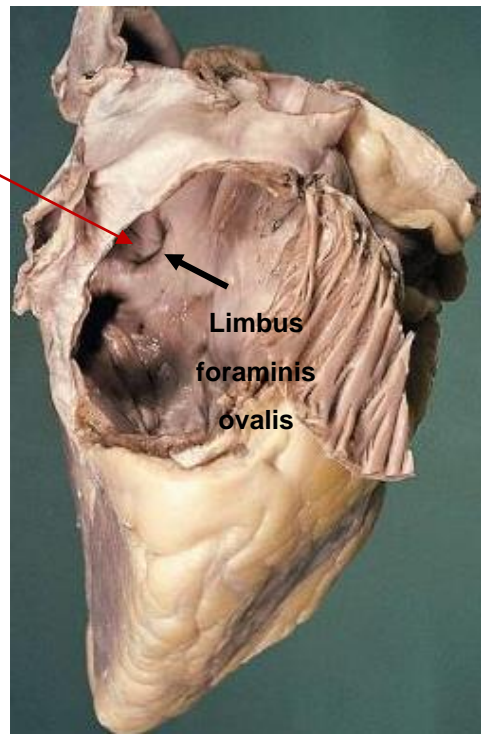
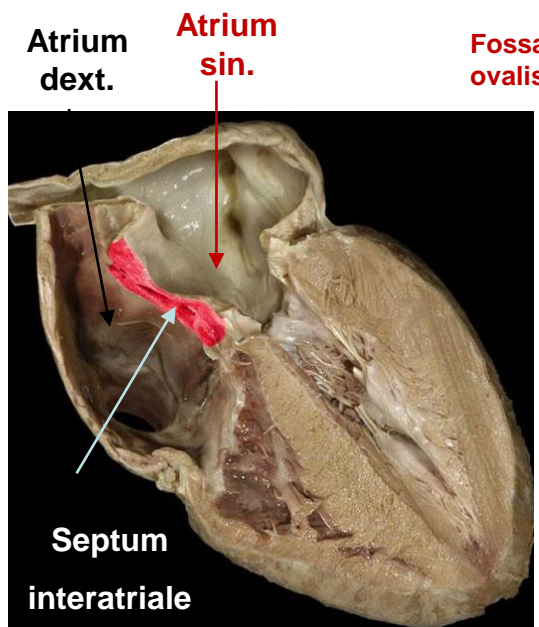
- Rest einer Einrichtung des Fetalkreislaufs (Foramen ovale) an der Septum interatriale
- von Muskelwulst (Limbus foraminis ovalis) umrahmt



Fossa ovalis



<https://www.topsimages.com/images/sheep-heart-septum-84.html>



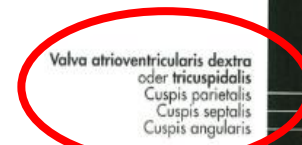
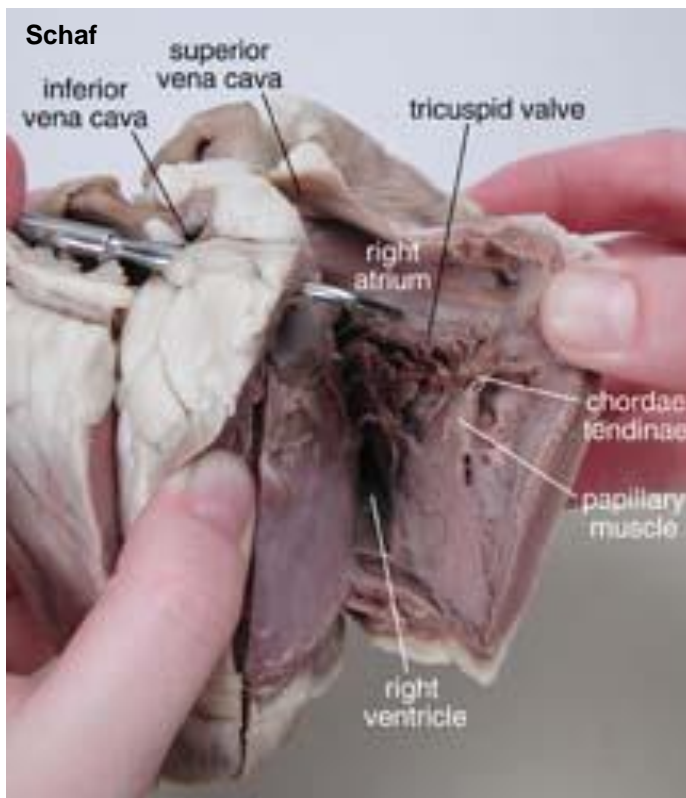
menschliches Herz

<https://www.studyblue.com/notes/n/heartanatomy/deck/10585815>

OSTIUM ATRIOVENTRICULARE DEXTRUM (VORHOF-KAMMER-MÜNDUNG)

FUNKTION:

- Grenze zwischen dem rechten Vorhof und der rechten Ventrikel
- durch Segelklappen (Atrioventrikuläre Klappe) verschlossen
- die Ausflußbahn der rechten Kammer in den Truncus pulmonalis führt



Valva atrioventricularis dextra
oder tricuspidalis
Cuspis parietalis
Cuspis septalis
Cuspis angularis

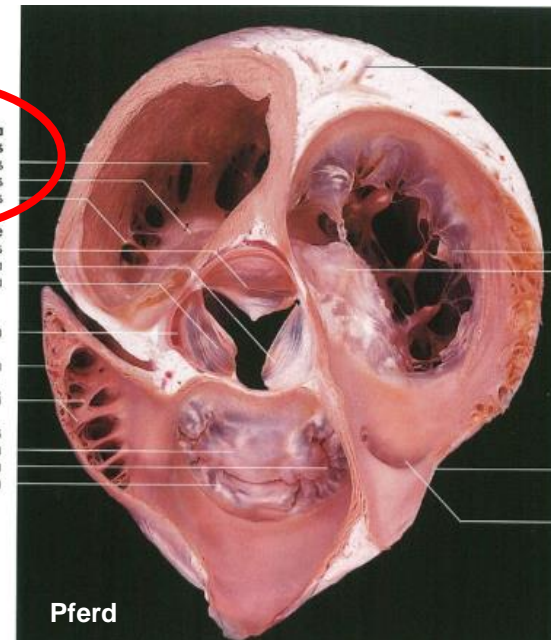
Valva aortae
Valvula semilunaris septalis
Valvula semilunaris sinistra
Valvula semilunaris dextra

A. coronaria dextra

Auricula dextra

Mm. pectinati

Valva trunci pulmonalis
Valvula semilunaris dextra
Valvula semilunaris sinistra
Valvula semilunaris intermedia

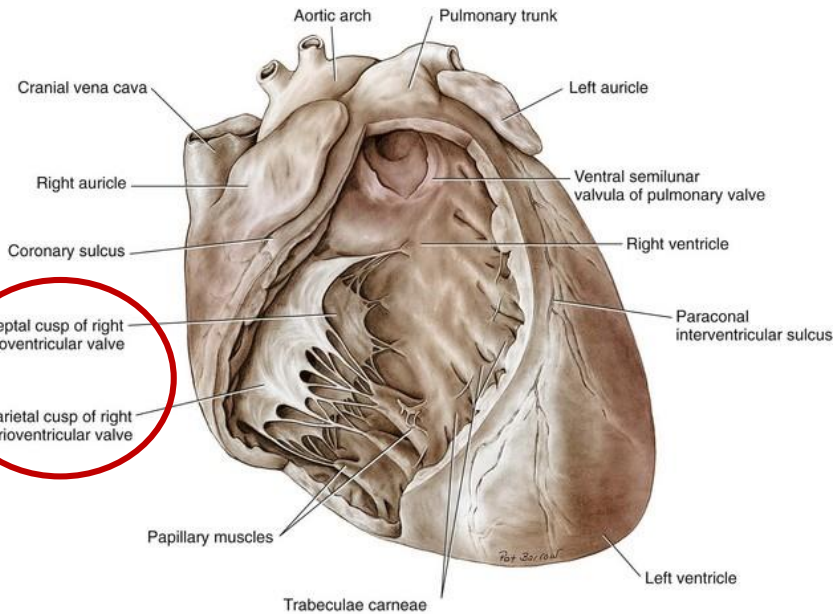


Pferd

VALVA ATRIOVENTRICULARIS DEXTRA (VALVA TRICUSPIDALIS)

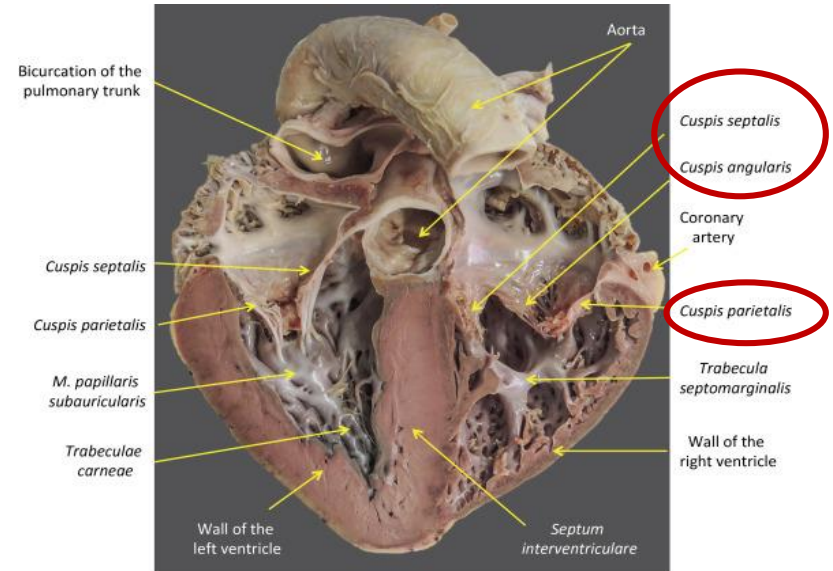
aus drei SEGEL (CUSPIS) zusammengesetzt:

1. Cuspis parietalis
2. Cuspis angularis
3. Cuspis septalis

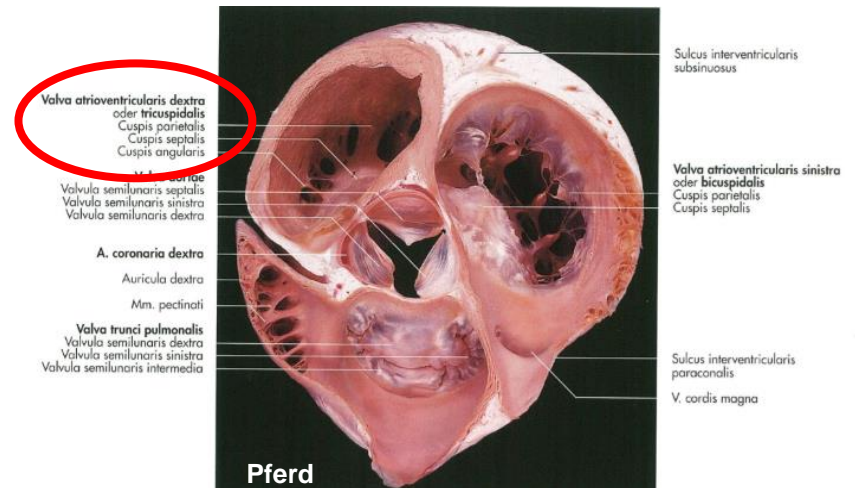


Hund

<https://veteriankey.com/cardiac-surgery/>

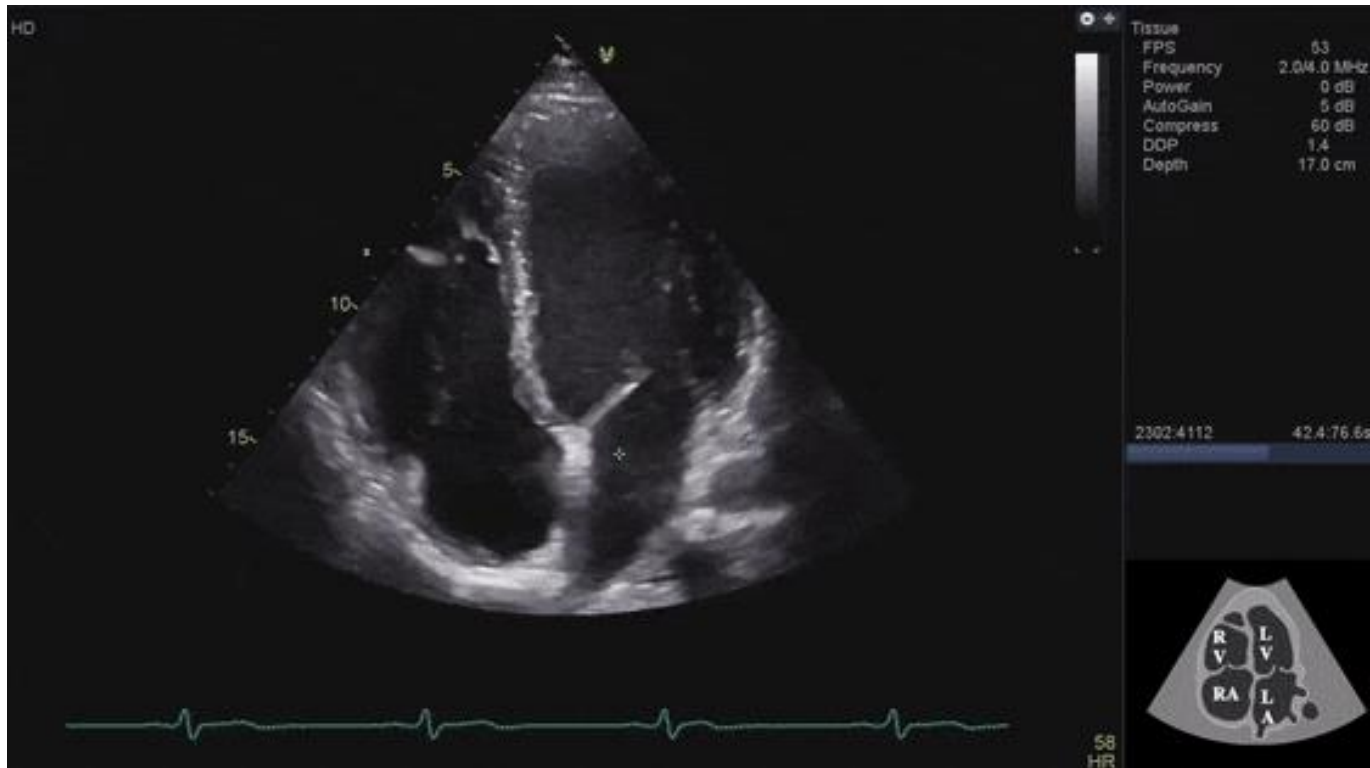

<https://www.sciencedirect.com/topics/veterinary-science-and-veterinary-medicine/coronary-sulcus>



Pferd

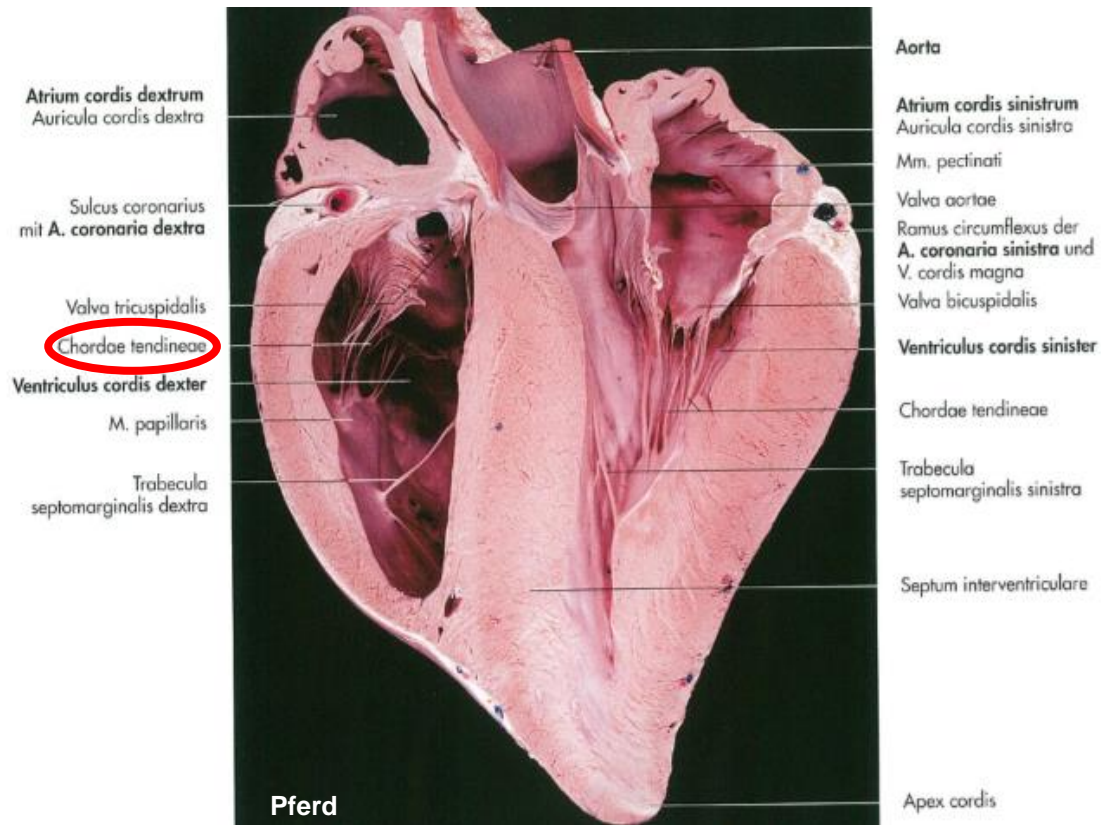
ATRIOVENTRIKULARE KLAPPEN



<https://gfycat.com/gifs/tag/heart>

VALVA ATRIOVENTRICULARIS DEXTRA (VALVA TRICUSPIDALIS)

- Chordae tendineae (Sehnenfäden) – Haltung der Klappen



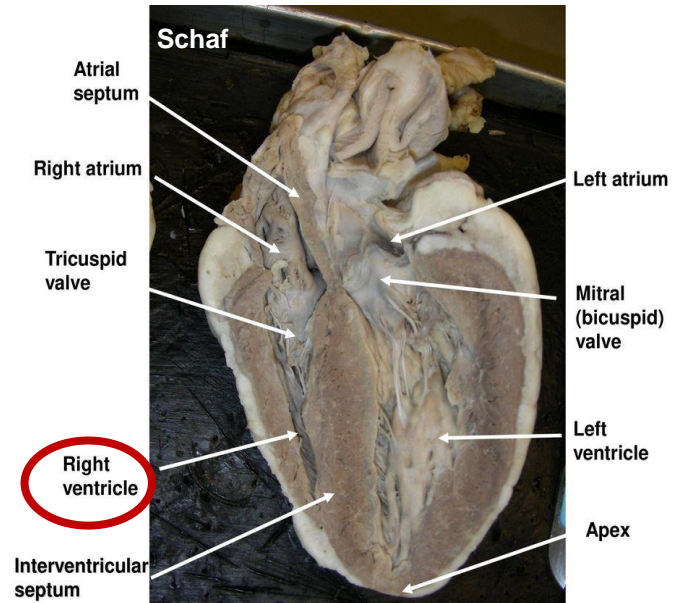
VENTRICULUS DEXTER

WAND:

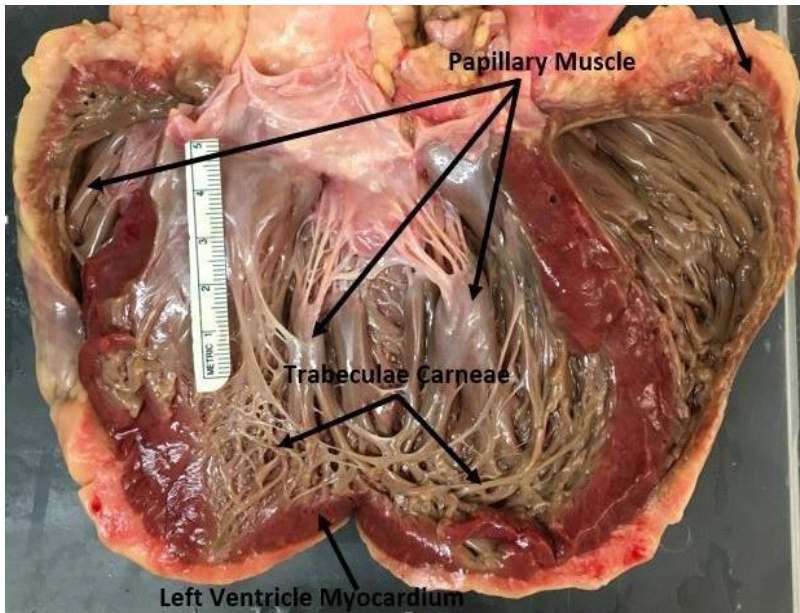
- dünner als die des Ventriculus sinister
- kleiner Kreislauf

INNENWAND:

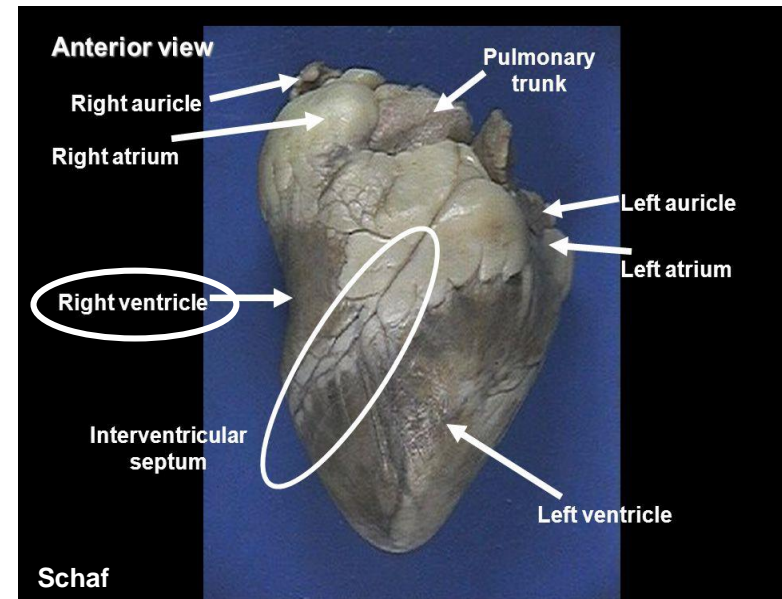
- Schwammwerk einzelner Muskelbälkchen – Trabecula carnae
- Papillare Muskeln
- Sehnenfäden (Chordae tendineae) - Befestigung der Segelklappen



<https://www.topsimages.com/images/sheep-heart-septum-84.html>



https://www.researchgate.net/figure/A-representative-human-heart-illustrating-the-trabeculae-carneae-and-myocardium_fig1_318970068

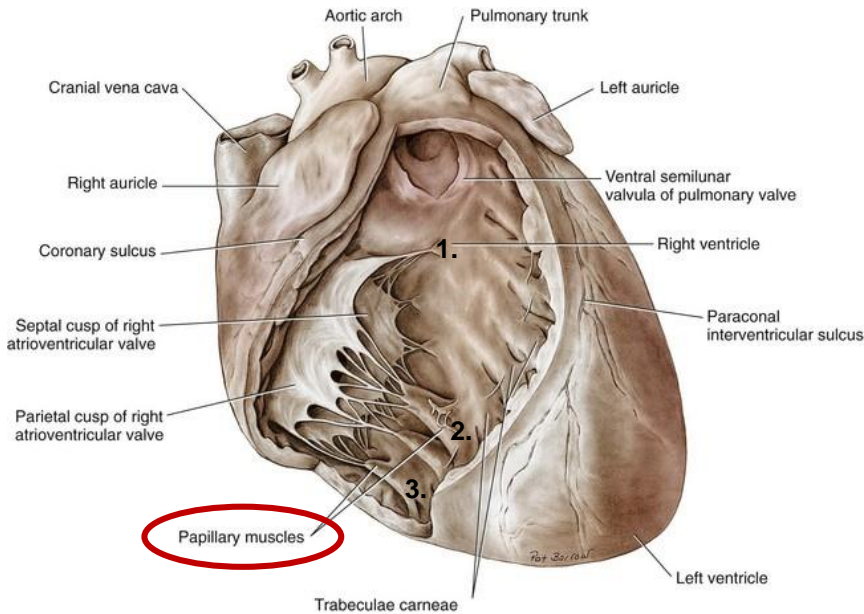
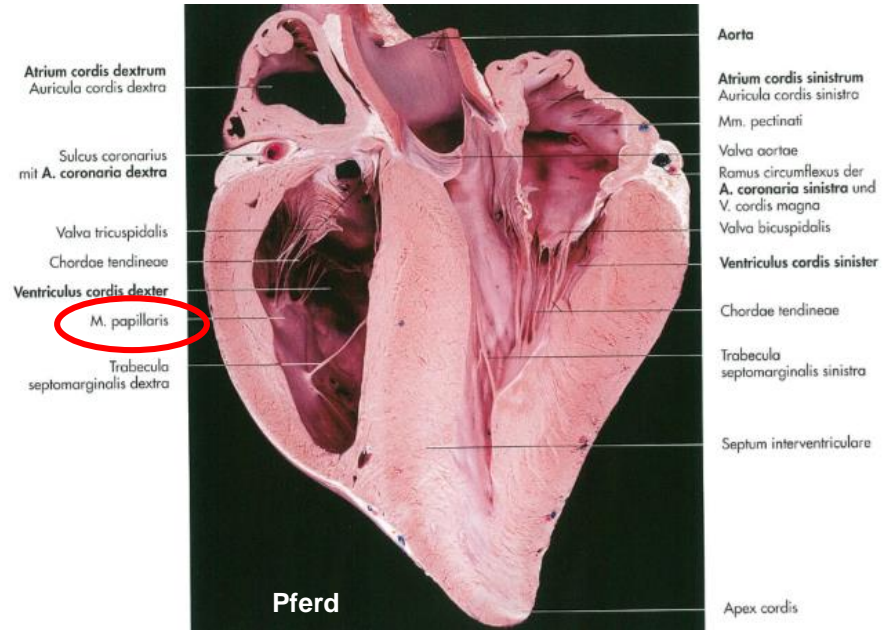


<https://slideplayer.com/slide/3433850/>

VENTRICULUS DEXTER

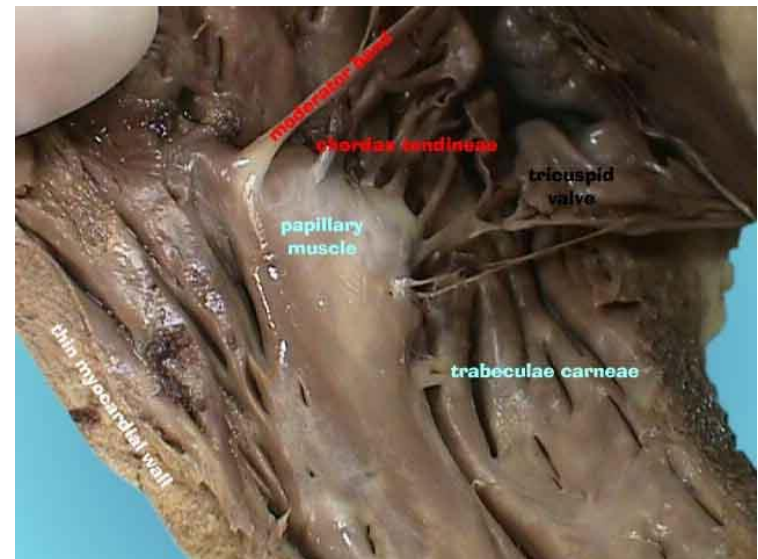
PAPILLARE MUSKELN:

1. **M. papillaris subarteriosus**
2. **M. papillaris magnus**
3. **Mm. papillari parvi**
4. **bei Schwein: Mm. papillari accessorii**



Hund

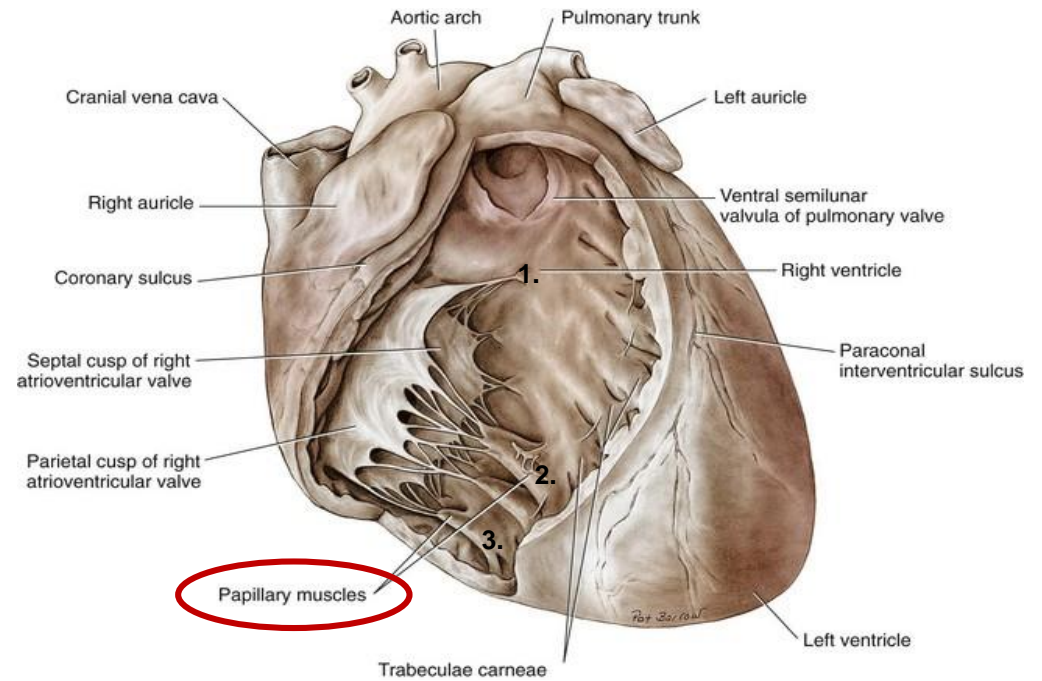
<https://veteriankey.com/cardiac-surgery/>



<http://www.kidskunst.info/57/09206-papillary-muscles-sheep-heart.htm>

VENTRICULUS DEXTER

1. **M. papillaris subarteriosus – Cuspis aungularis**
2. **M. papillaris magnus – Cuspis parietalis**
3. **Mm. papillari parvi – Cuspis septalis**

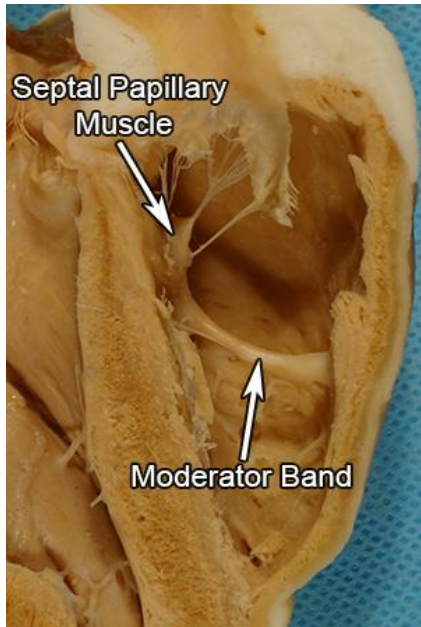


Hund

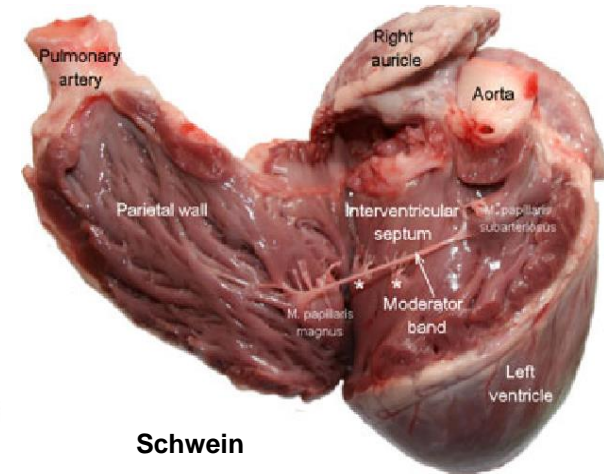
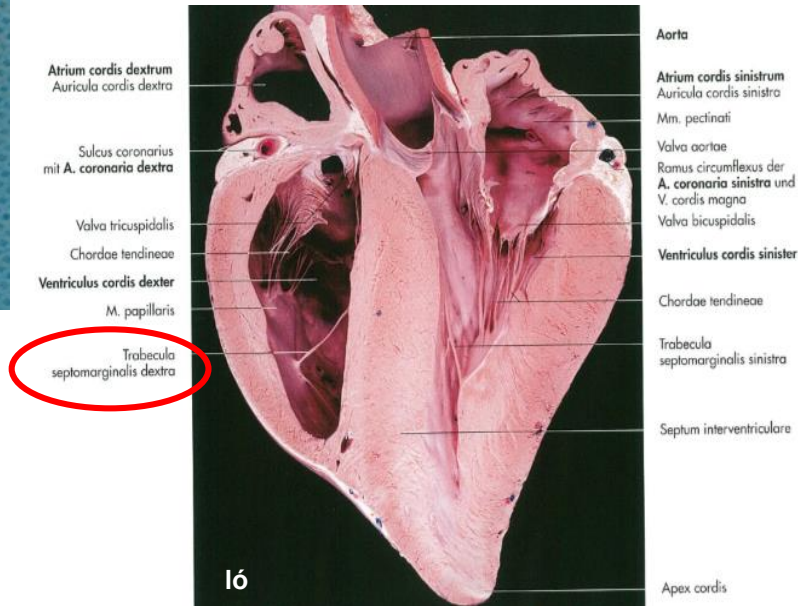
VENTRICULUS DEXTER

TRABECULA SEPTOMARGINALIS (MODERATOR BAND):

- Trennung der Ausströmungs – und Einströmungsbahn
- am Boden des Ventrikels zieht von der Scheidewand (Septum interventriculare) zum M. papillaris magnus



<http://www.vhlab.umn.edu/atlas/comparative-anatomy-tutorial/ventricles.shtml>
ovine



[https://www.semanticscholar.org/paper/Morphology-of-moderator-bands-\(septomarginal-in-Gulyaeva-Roshchevskaya/62b122001a868aeb22066ba7a2de9ddb9cc1d/figure/0](https://www.semanticscholar.org/paper/Morphology-of-moderator-bands-(septomarginal-in-Gulyaeva-Roshchevskaya/62b122001a868aeb22066ba7a2de9ddb9cc1d/figure/0)

VENTRICULUS DEXTER

CRISTA SUPRAVENTRICULARIS:

- Dach der Einströmung – und Ausströmungsbahn
- unter Cuspis septalis

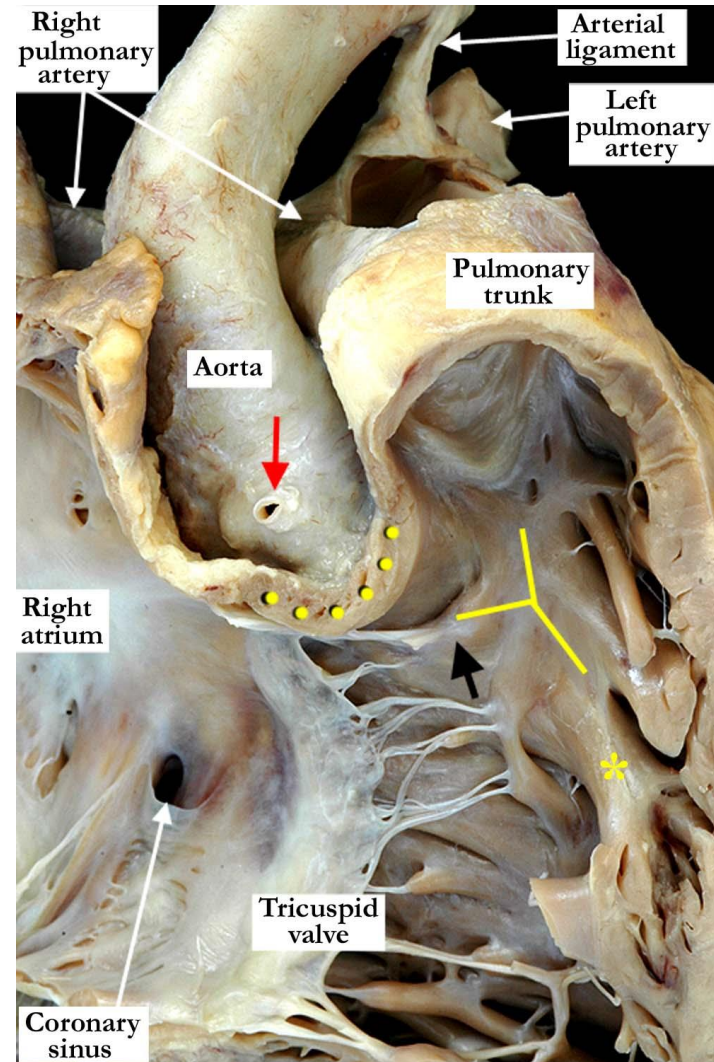
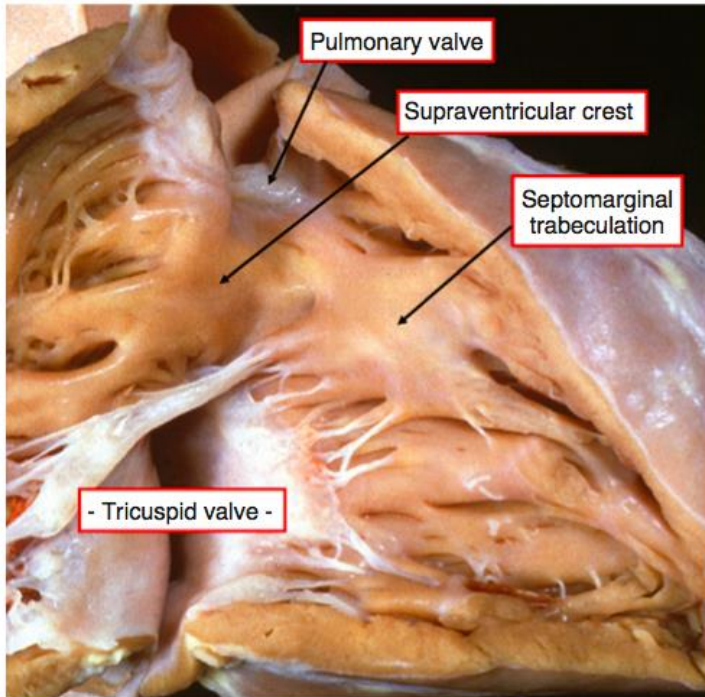


Figure 2-18 Opening the right ventricle reveals its muscular roof, the supraventricular crest, which separates the leaflets of the tricuspid and pulmonary valves. The crest inserts to the septum between the limbs of a prominent muscular landmark, the septomarginal trabeculation, or septal band.

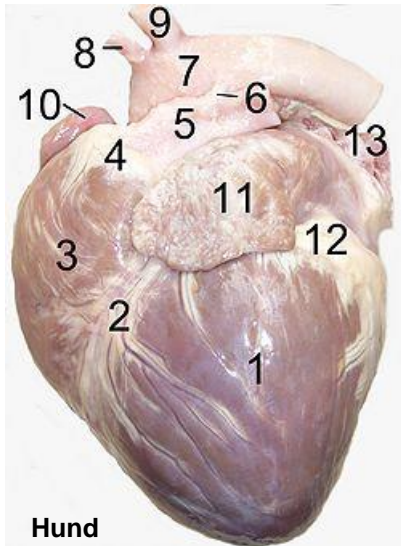
<https://sites.google.com/a/pedscards.com/pedscards-com/cardiology-notes/normal-cardiac-anatomy>

'Y' (yellow lines): Crista supraventricularis

Stern: Moderator band

CONUS ARTERIOSUS (INFUNDIBULUM)

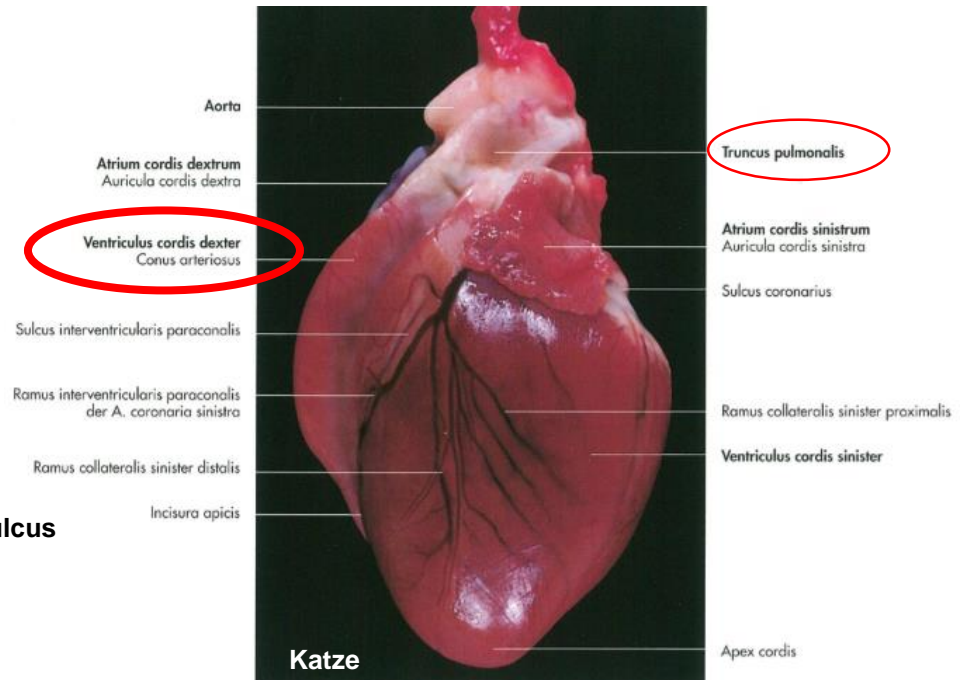
- Einströmungsbahn - die Fortsetzung des Ostium atrioventriculare
- biegt an der Spitze in die Ausströmungsbahn um – endet im Conus arteriosus
- setzt sich in den Truncus pulmonalis fort



Hund

- 1.left ventricle
- 2.anterior interventricular sulcus
- 3.right ventricle
- 4.conus arteriosus
- 5.pulmonary artery
- 6.Ligamentum arteriosum
- 7.aortic arch
- 8.brachiocephalic artery
- 9.left subclavian artery
- 10.right auricle
- 11.left auricle
- 12.fat
- 13.pulmonary vein

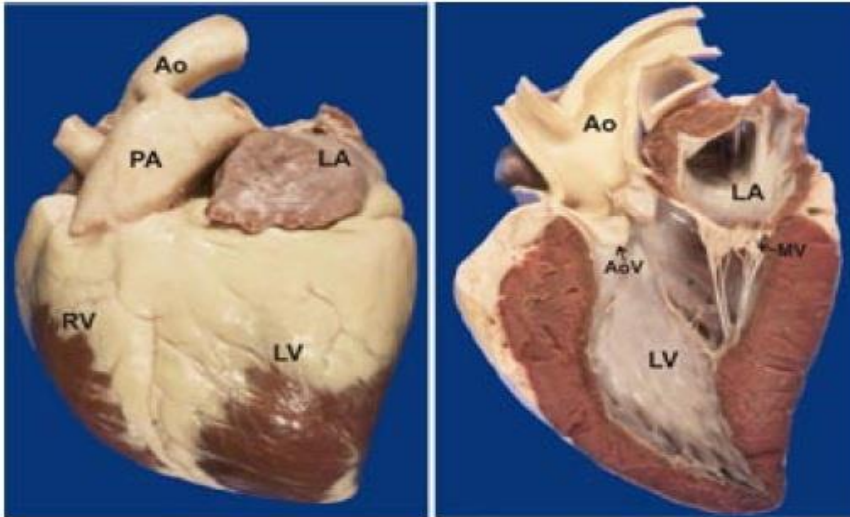
https://en.wikipedia.org/wiki/Anterior_interventricular_sulcus



TRUNCUS PULMONALIS

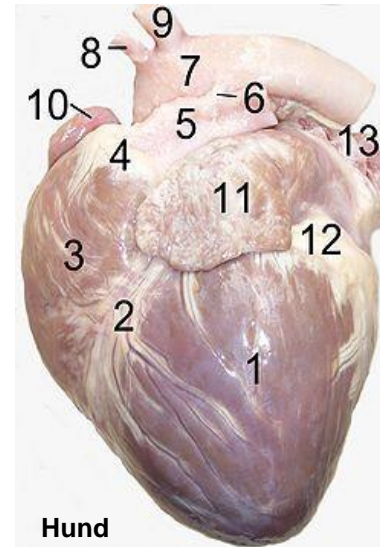
Funktion:

- das venöse Blut in den Truncus pulmonalis, dann weiter durch die Arteriae pulmonalis in die Lunge gelangt



Left: Photo shows the outside of a horse heart. **Right:** Photo shows the inside of the left heart. Ao = aorta; PA = pulmonary artery; LA = left atrium; LV = left ventricle; RV = right ventricle; MV = mitral valve; AoV = aortic valve.

<http://ericblackink.info/horse-heart-anatomy.html>

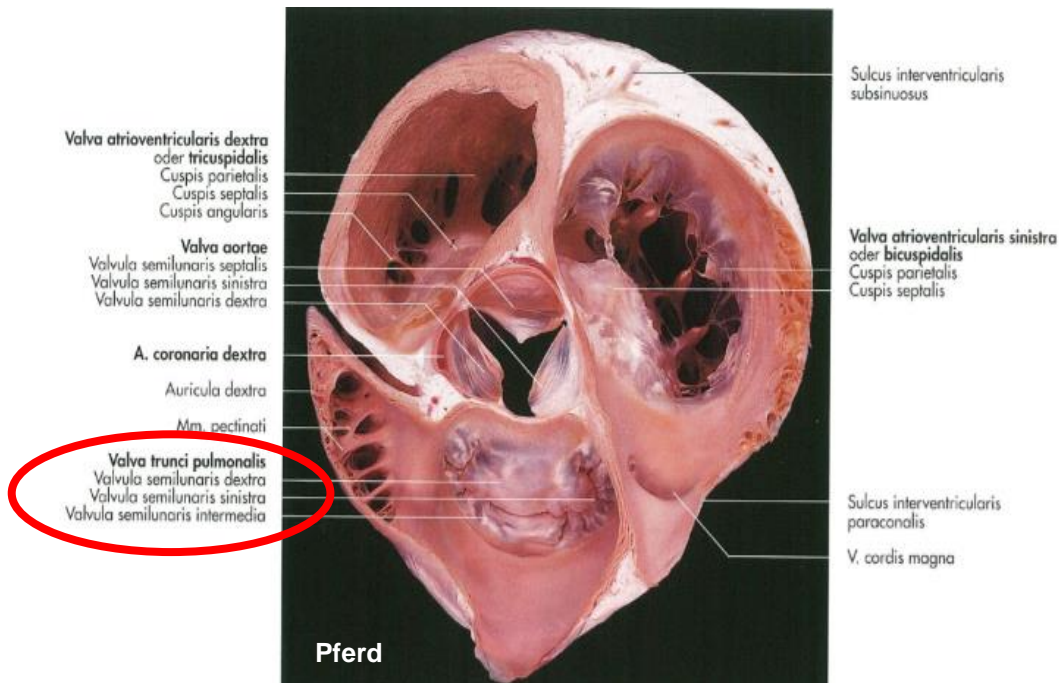
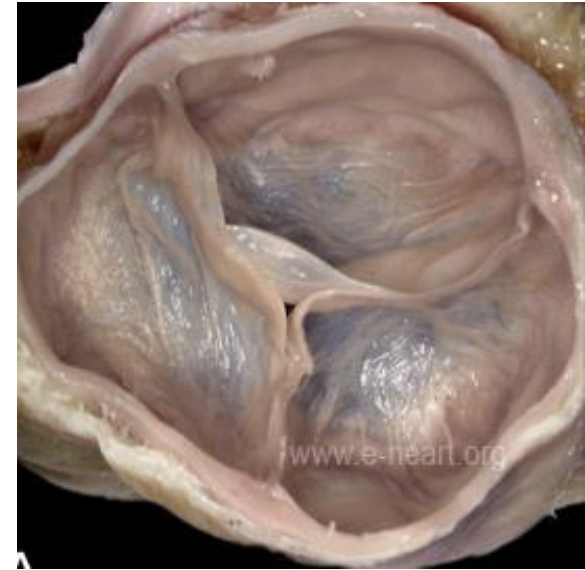

- 1.left ventricle
- 2.anterior interventricular sulcus
- 3.right ventricle
- 4.conus arteriosus
- 5.pulmonary artery
- 6.Ligamentum arteriosum
- 7.aortic arch
- 8.brachiocephalic artery
- 9.left subclavian artery
- 10.right auricle
- 11.left auricle
- 12.fat
- 13.pulmonary vein

https://en.wikipedia.org/wiki/Anterior_interventricular_sulcus

OSTIUM TRUNCI PULMONALIS

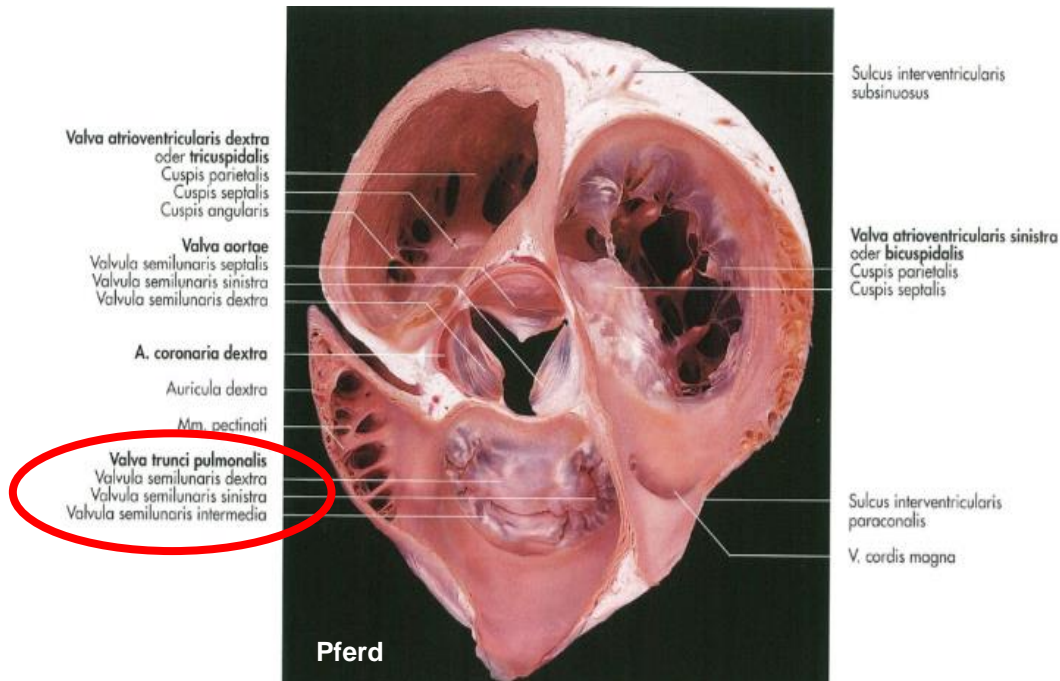
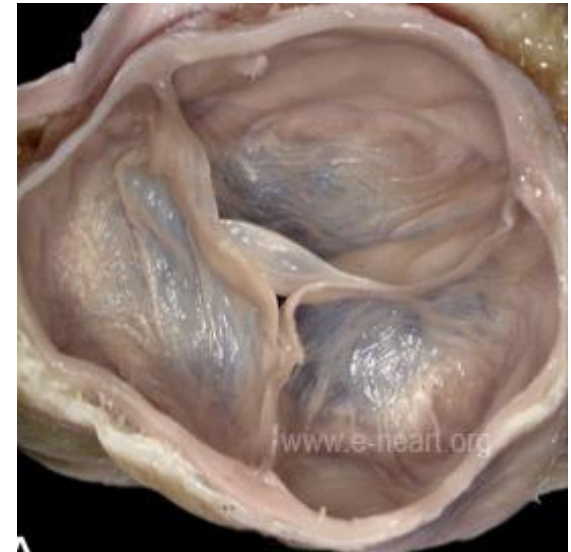- **Mündung des Truncus pulmonalis**
- **gelangt das venöses Blut in den Truncus pulmonalis**
- **Valva trunci pulmonalis – Taschen - oder Semilunarklappen**



OSTIUM TRUNCI PULMONALIS

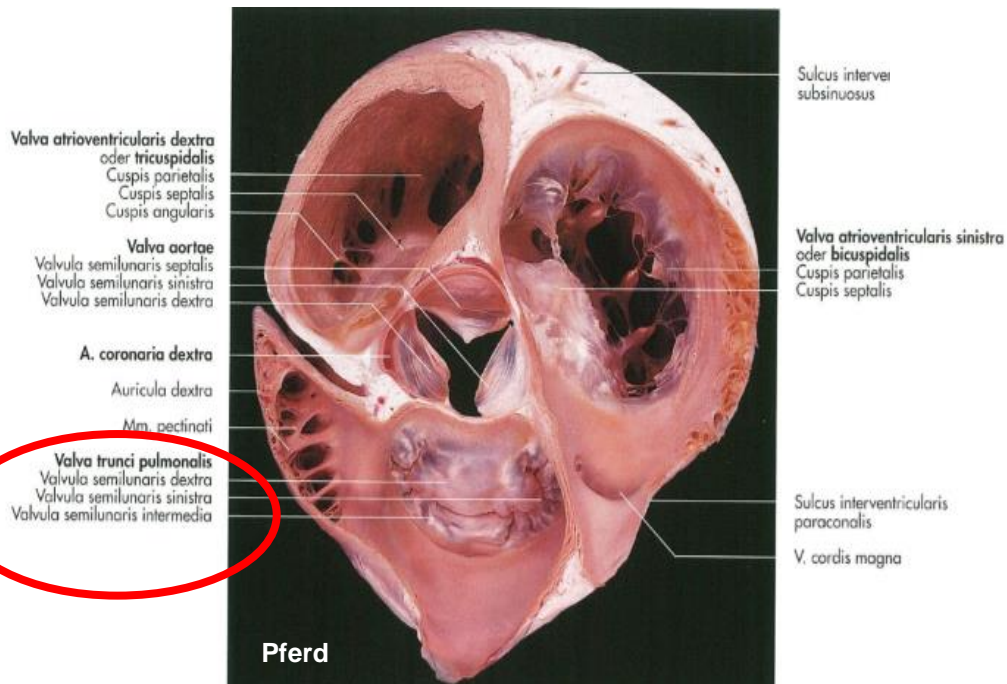
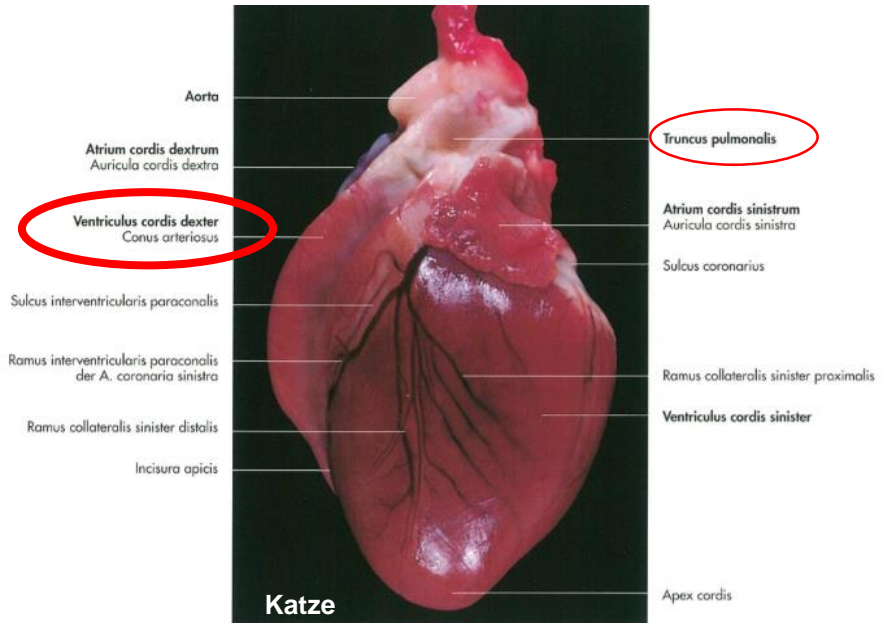
VALVA TRUNCI PULMONALIS (PULMONALKLAPPE):

- halbmondförmig, membranartig
- aus der Wand des Truncus pulmonalis
- die freien Rände der Taschen sehen nach oben
- deren Unterseite gegen die entsprechende Ausflußbahn gerichtet



VALVA TRUNCI PULMONALIS

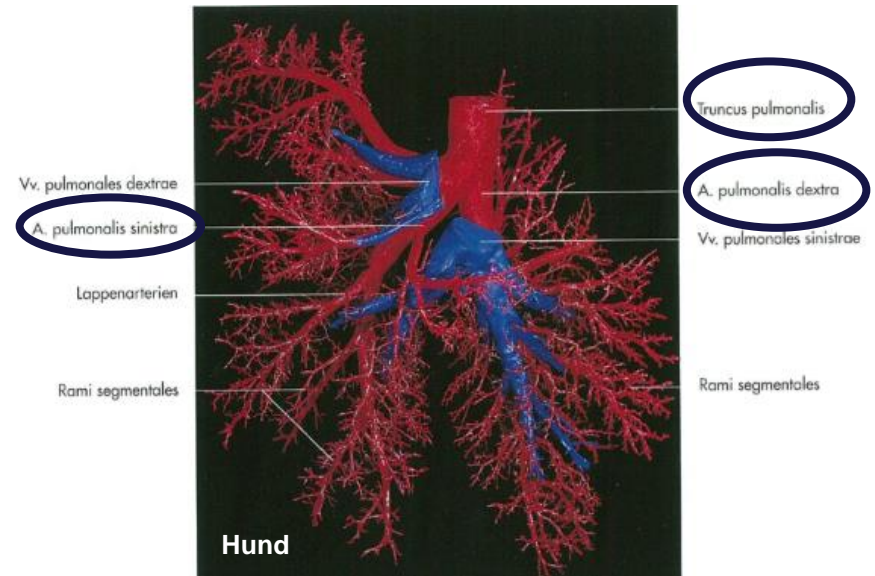
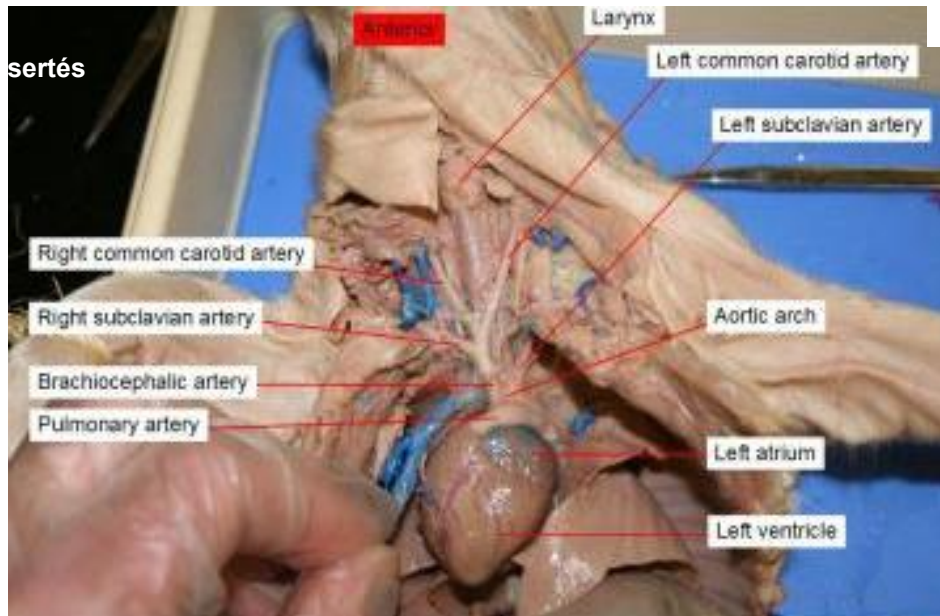
1. Valvula semilunaris intermedia
2. Valvula semilunaris dextra
3. Valvula semilunaris sinistra



TRUNCUS PULMONALIS

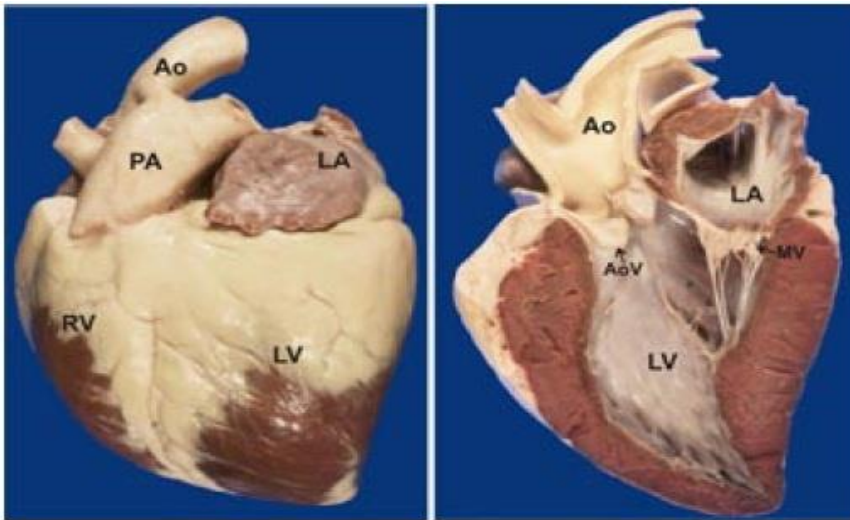
ÄSTE:

- Arteria pulmonalis dext. et sin



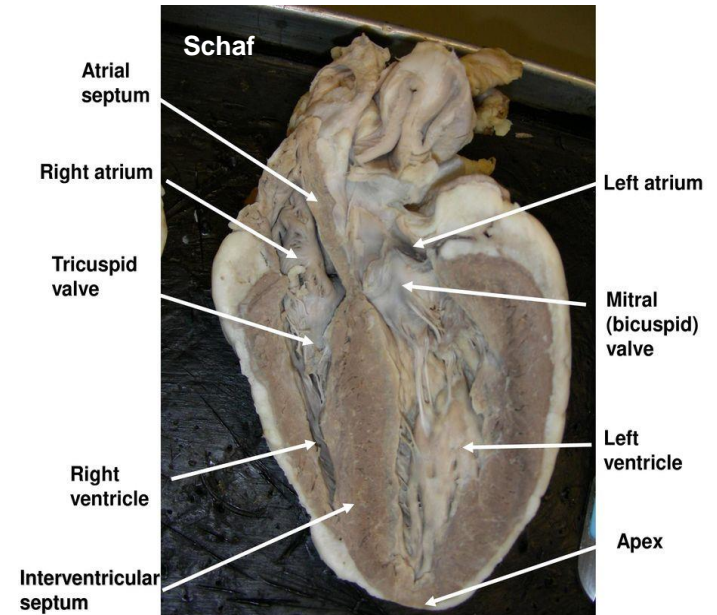
ATRIUM SINISTRUM

- Einmündung den Venae pulmonales
- Ostium venarum pulmonalium
- Transport sauerstoffreiches Blut aus der Lunge in den linken Vorhof



Left: Photo shows the outside of a horse heart. Right: Photo shows the inside of the left heart. Ao = aorta; PA = pulmonary artery; LA = left atrium; LV = left ventricle; RV = right ventricle; MV = mitral valve; AoV = aortic valve.

<http://ericblackink.info/horse-heart-anatomy.html>



<https://www.topsimages.com/images/sheep-heart-septum-84.html>

ATRIUM SINISTRUM

WAND:

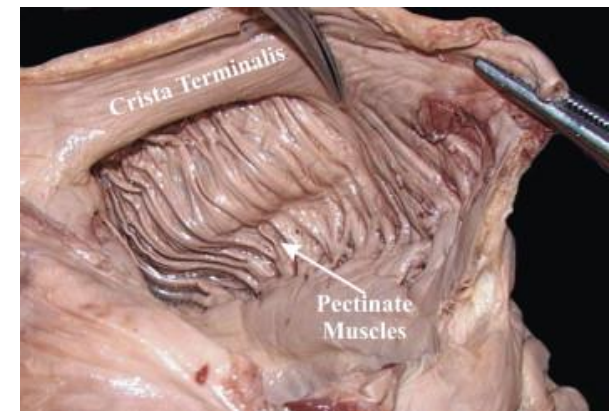
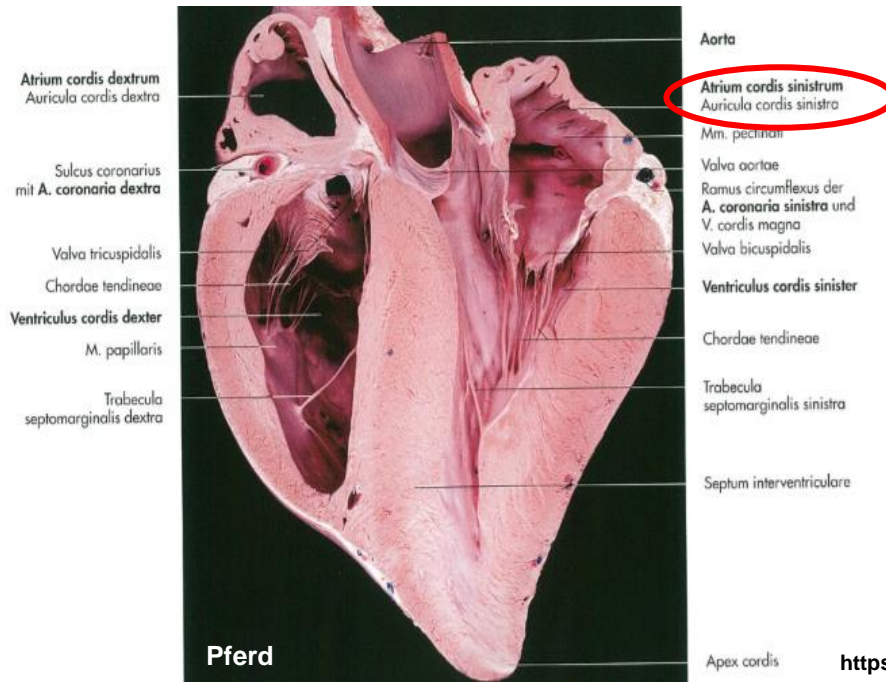
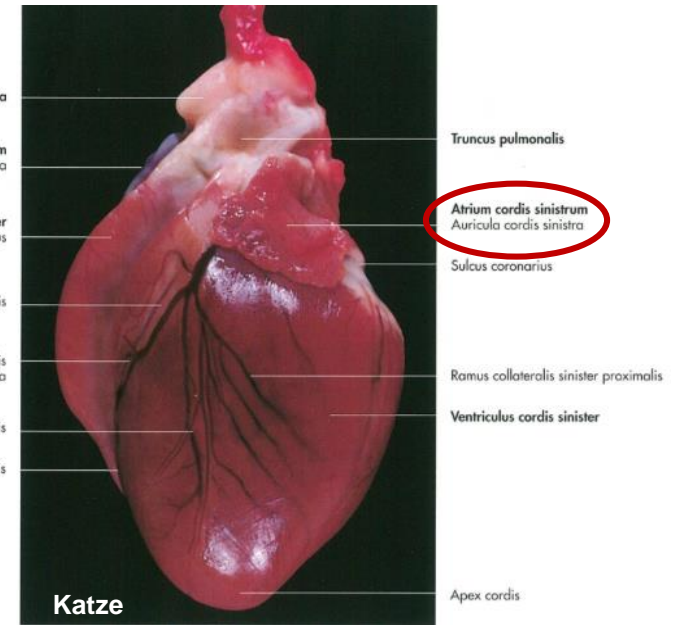
- relativ dünn und glatt

CRISTA TERMINALIS:

- Ursprung für die Mm. pectinati

AURICULA SINISTRA (LINKES HERZOHR):

- umgreift den Truncus pulmonalis
- Mm. pectinati

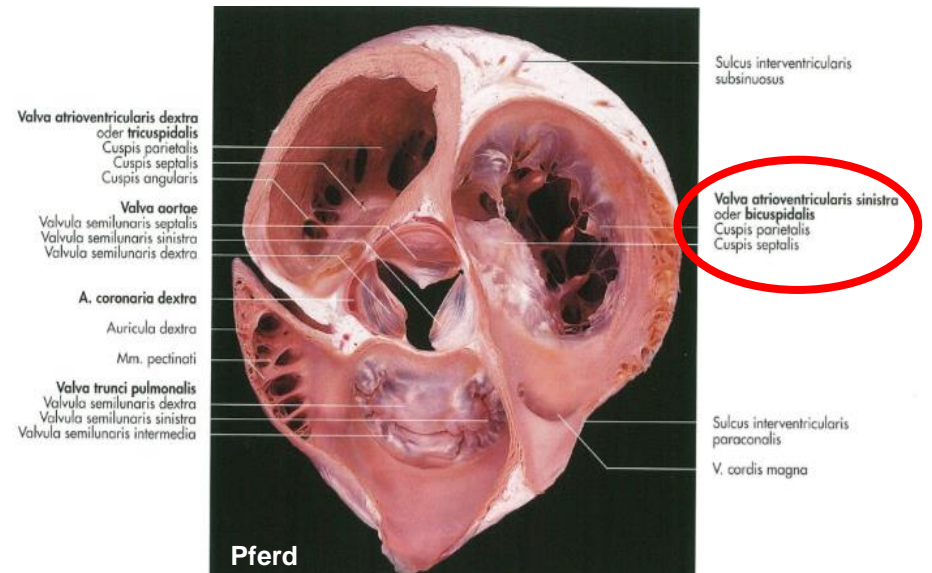
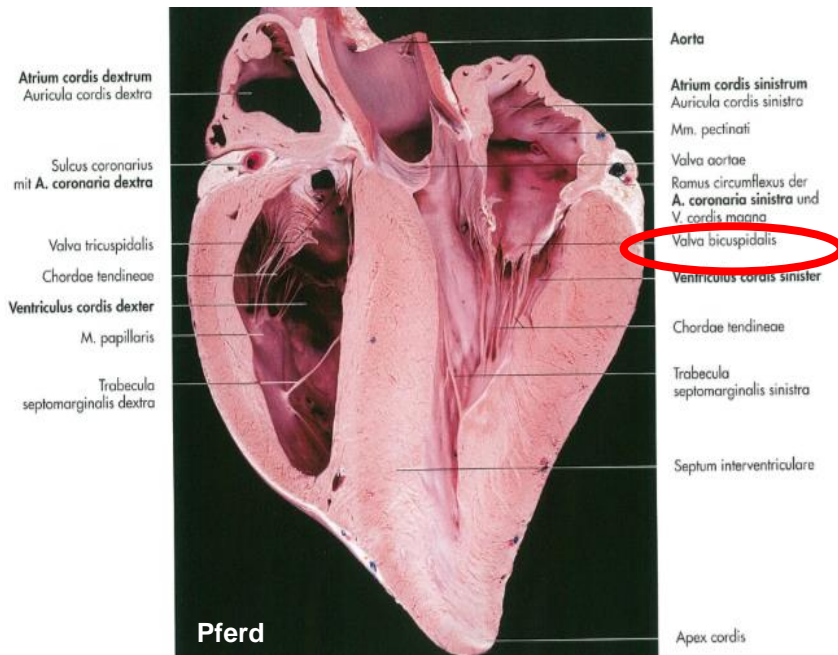


OSTIUM ATRIOVENTRICULARE SINISTRUM

- Grenze zwischen dem linken Vorhof und der linken Kammer
- dadurch strömt das sauerstoffreiche Blut in die linke Kammer

GERÜST:

- Anulus fibrosus
- besitzt die VALVA ATRIOVENTRICULARIS SINISTRA (BICUSPIDAL / MITRALKLAPPE)



OSTIUM ATRIOVENTRICULARE SINISTRUM

VALVA ATRIOVENTRICULARIS SINISTRA (BICUSPIDAL / MITRALKLAPPE)

- **Ursprung: Anulus fibrosus**

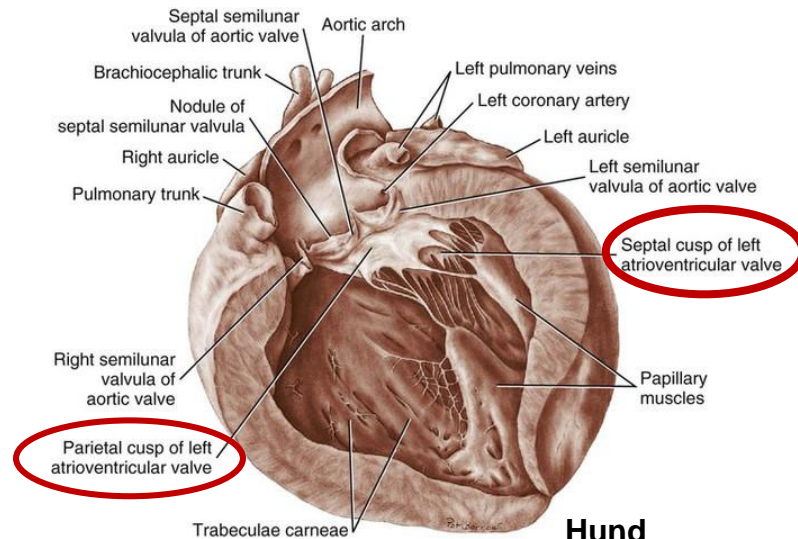
zwei Segel:

1. Cuspis parietalis

2. Cuspis septalis

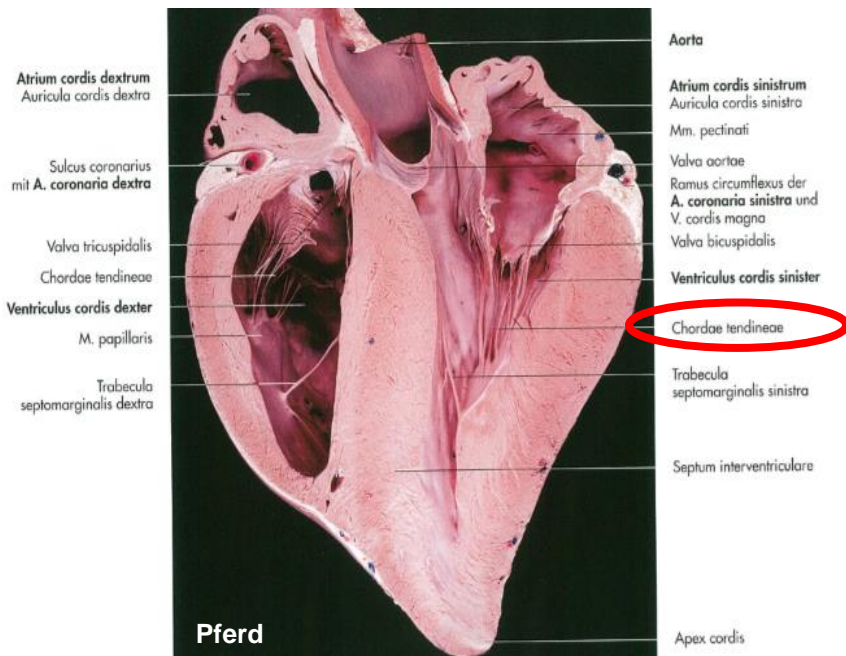
- Chorda tendinea

- M. papillaris subauricularis et subatrialis

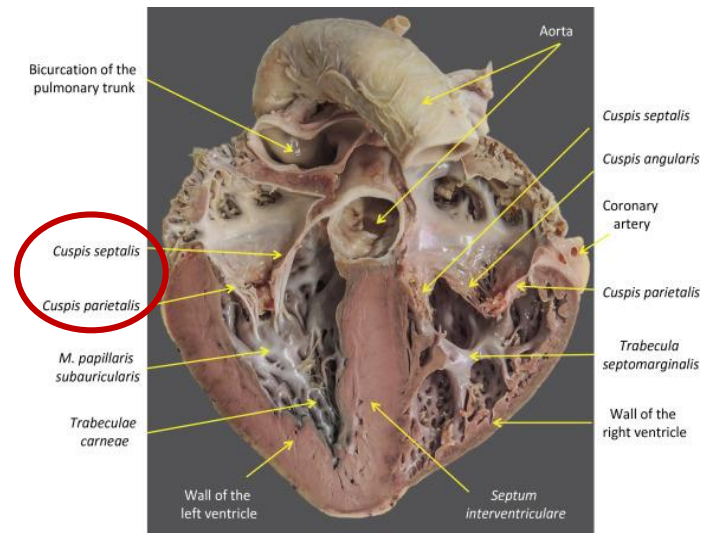


Hund

<https://veteriankey.com/the-heart-and-arteries/>



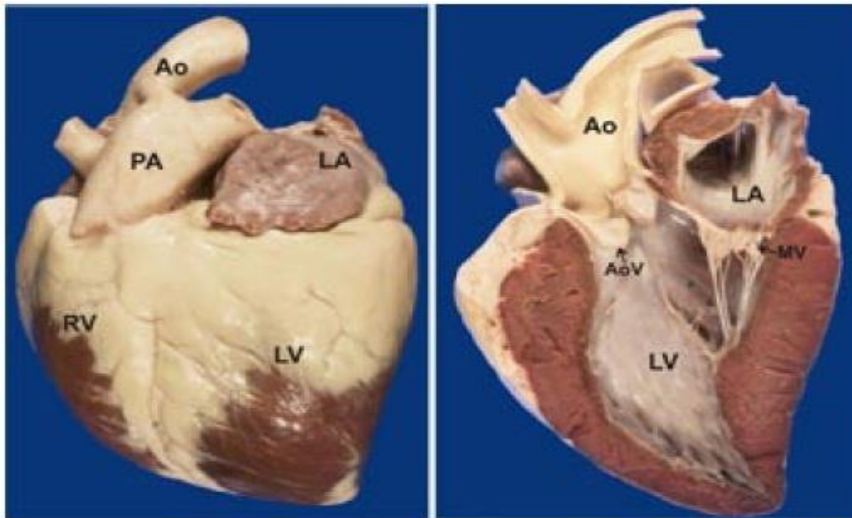
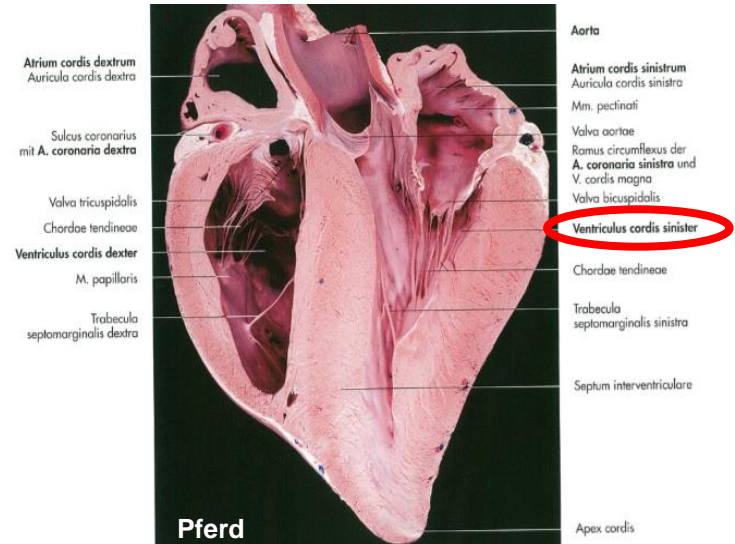
Pferd



<https://www.sciencedirect.com/topics/veterinary-science-and-veterinary-medicine/coronary-sulcus>

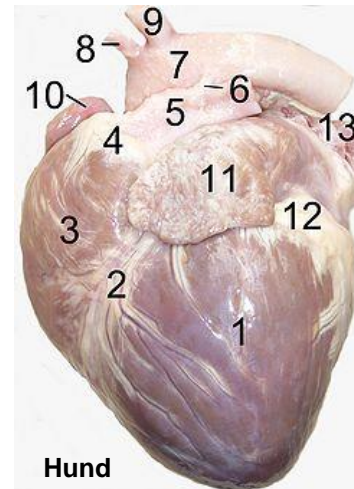
VENTRICULUS SINISTER

- **muskelstark**
- **Bildung der Herzspitze**
- **großer Kreislauf**



Left: Photo shows the outside of a horse heart. **Right:** Photo shows the inside of the left heart. Ao = aorta; PA = pulmonary artery; LA = left atrium; LV = left ventricle; RV = right ventricle; MV = mitral valve; AoV = aortic valve.

<http://ericblackink.info/horse-heart-anatomy.html>



- 1.left ventricle
- 2.anterior interventricular sulcus
- 3.right ventricle
- 4.conus arteriosus
- 5.pulmonary artery
- 6.Ligamentum arteriosum
- 7.aortic arch
- 8.brachiocephalic artery
- 9.left subclavian artery
- 10.right auricle
- 11.left auricle
- 12.fat
- 13.pulmonary vein

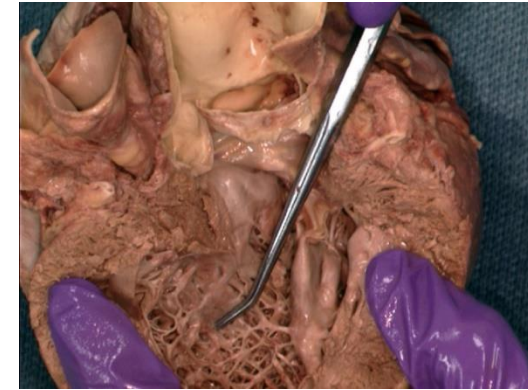
Hund

https://en.wikipedia.org/wiki/Anterior_interventricular_sulcus

VENTRICULUS SINISTER

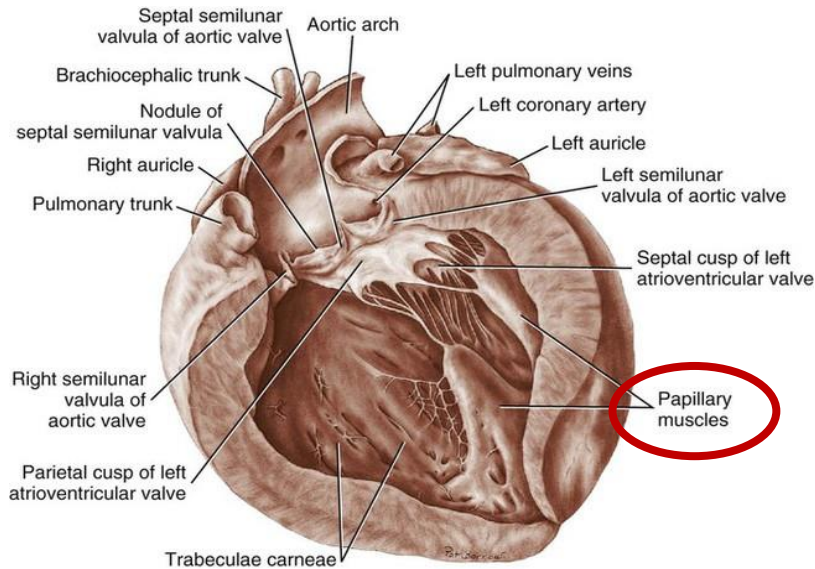
INNENWAND:

- Trabecula carnea
- M. papillaris subauricularis et subatrialis – Befestigung der Mitralklappe
- Einströmungsbahn biegt an der Herzspitze um leitet das Blut zum Ostium aortae
- Schwein– Mm. papllaris accessorii



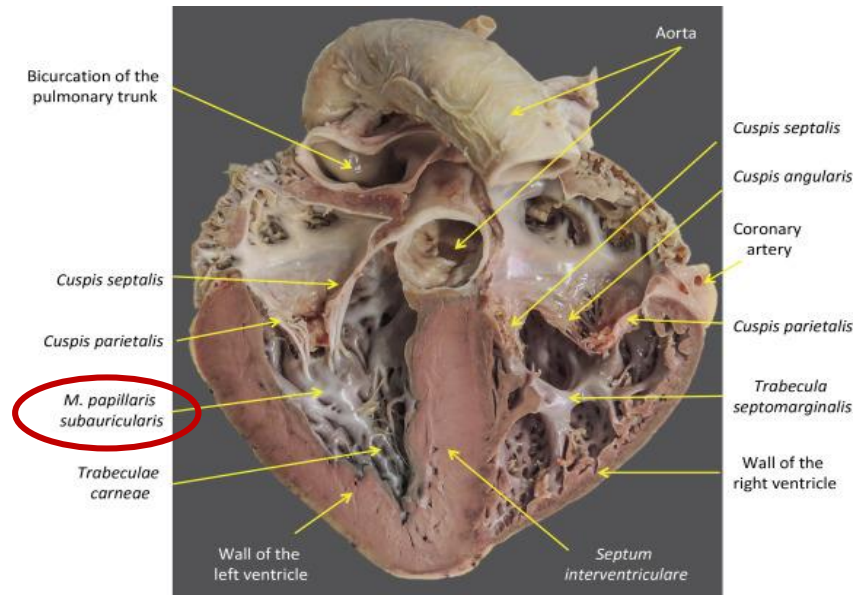
Trabecula carnea

http://www.thebodyonline.net/body_view.php?image_path=thorax/heart_LV_trabeculae_carnea_pin.jpg



Hund

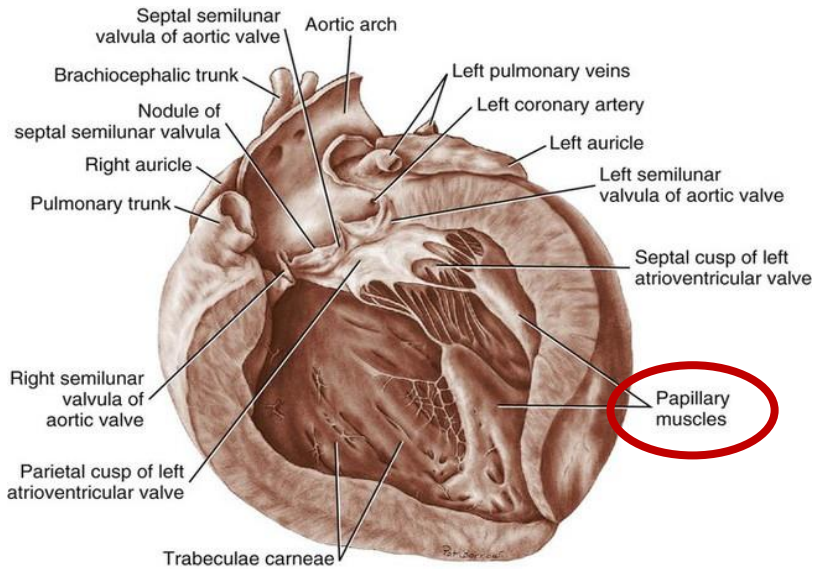
<https://veteriankey.com/the-heart-and-arteries/>



<https://www.sciencedirect.com/topics/veterinary-science-and-veterinary-medicine/coronary-sulcus>

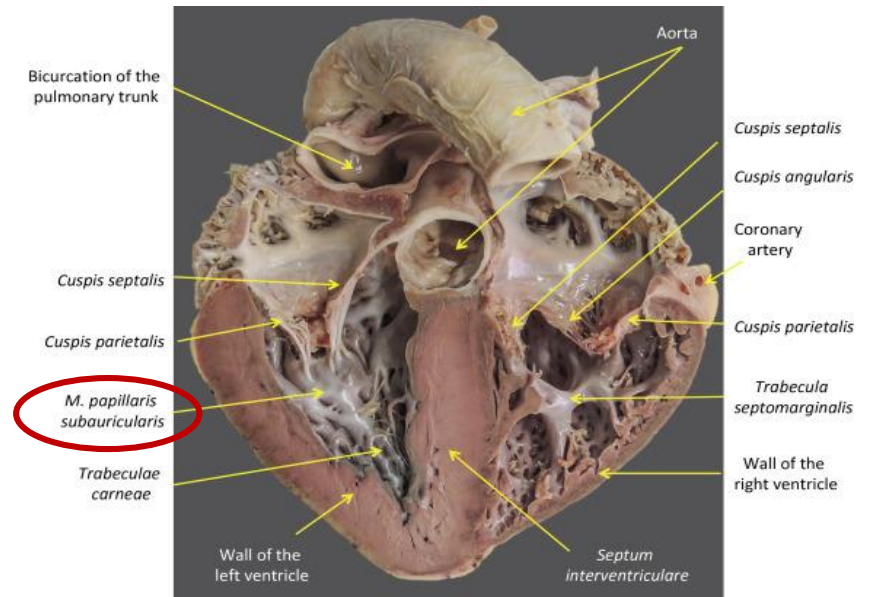
VENTRICULUS SINISTER

- **M. papillaris subauricularis – Cuspis parietalis**
- **M. papillaris subatrialis – Cuspis septalis**



Hund

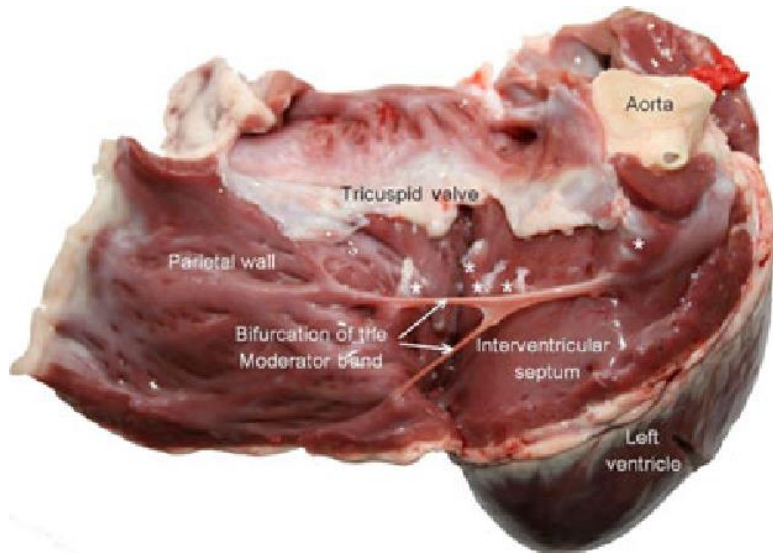
<https://veteriankey.com/the-heart-and-arteries/>



<https://www.sciencedirect.com/topics/veterinary-science-and-veterinary-medicine/coronary-sulcus>

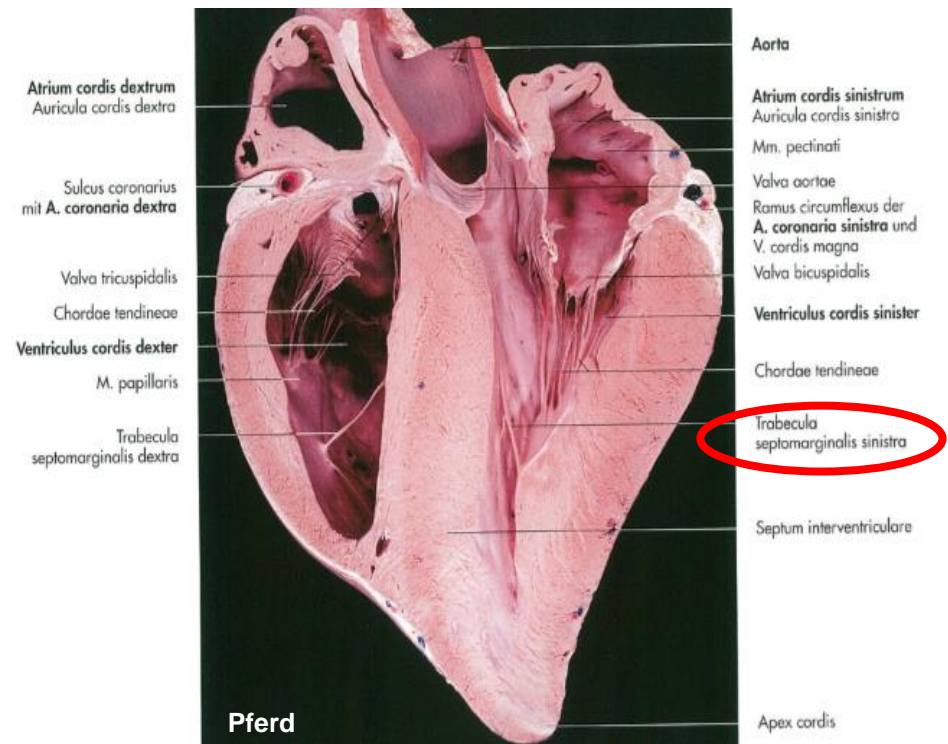
VENTRICULUS SINISTER

- TRABECULA SEPTOMARGINALIS (MODERATOR BAND)



Schwein

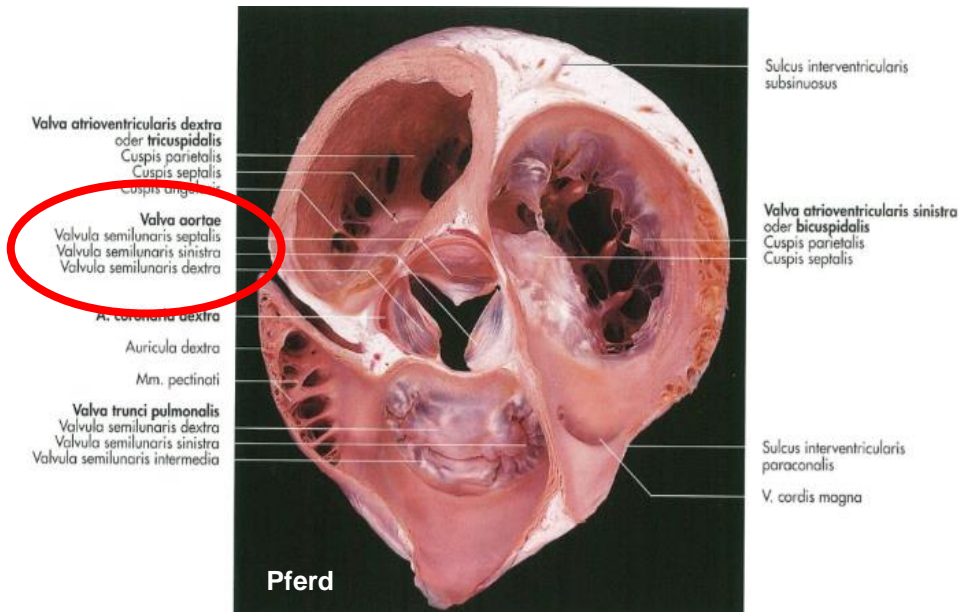
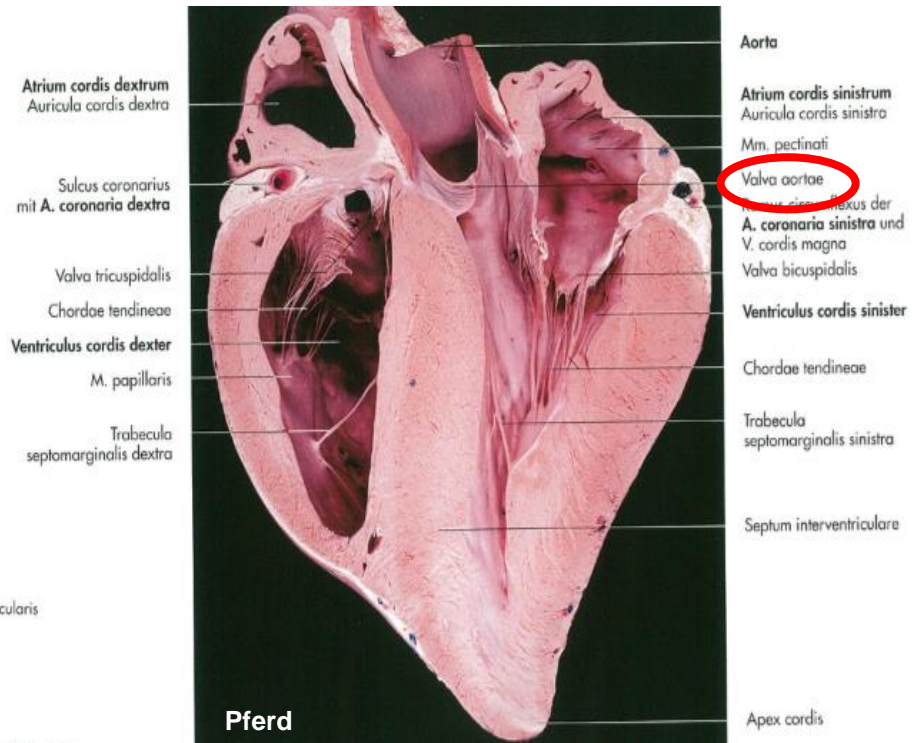
[https://www.semanticscholar.org/paper/Morphology-of-moderator-bands-\(septomarginal-in-Gulyaeva-Roshchevskaya/62b122001a868aeb22066ba7a2de9ddbfe9cc1d/figure/1](https://www.semanticscholar.org/paper/Morphology-of-moderator-bands-(septomarginal-in-Gulyaeva-Roshchevskaya/62b122001a868aeb22066ba7a2de9ddbfe9cc1d/figure/1)



Pferd

OSTIUM AORTAE

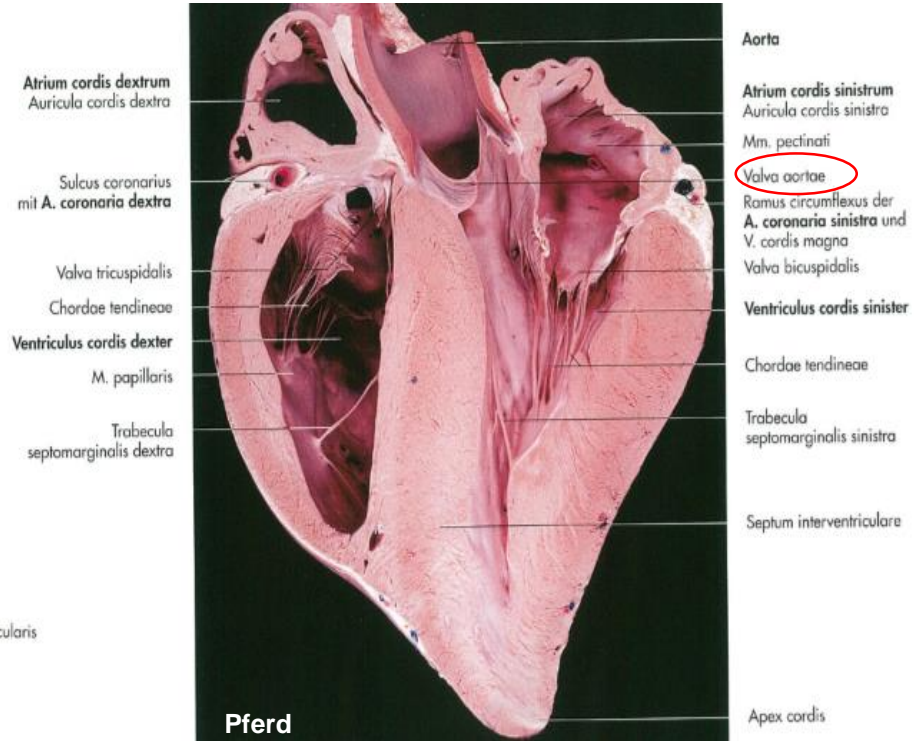
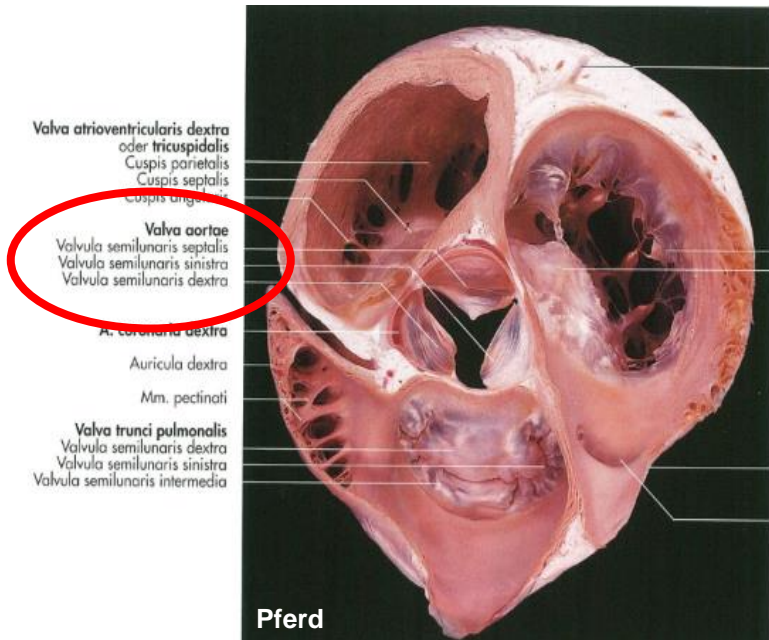
- Übergang zur Aorta
- besitzt die Aortaklappen (Valva aortae)



OSTIUM AORTAE

VALVA AORTAE (AORTENKLAPPE):

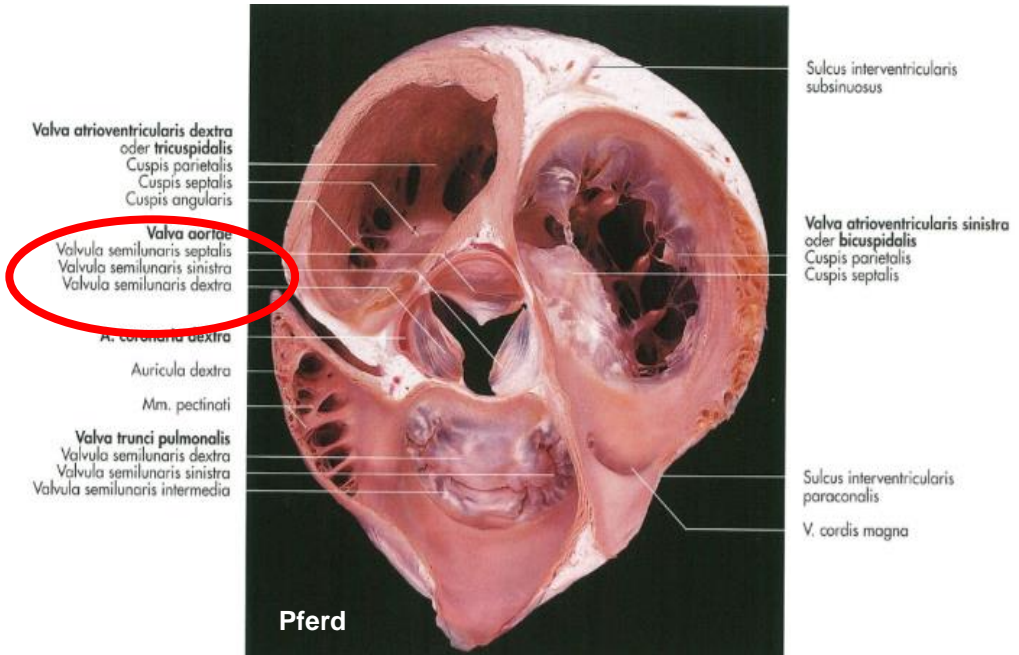
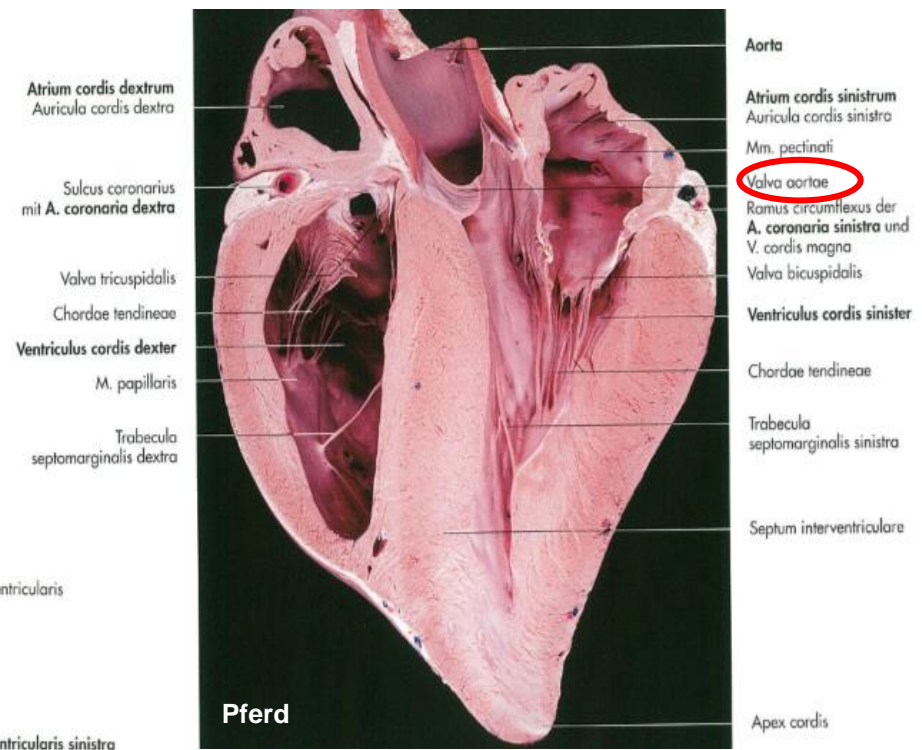
- Taschen - oder Semilunarklappe
- Ursprung: Anulus fibrosus



OSTIUM AORTAE

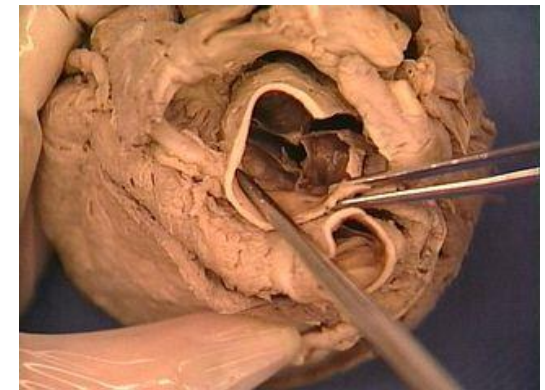
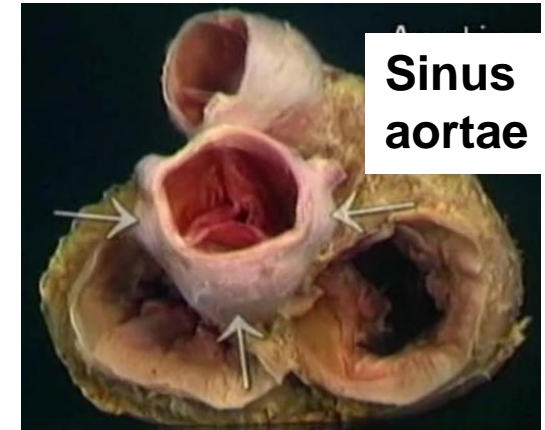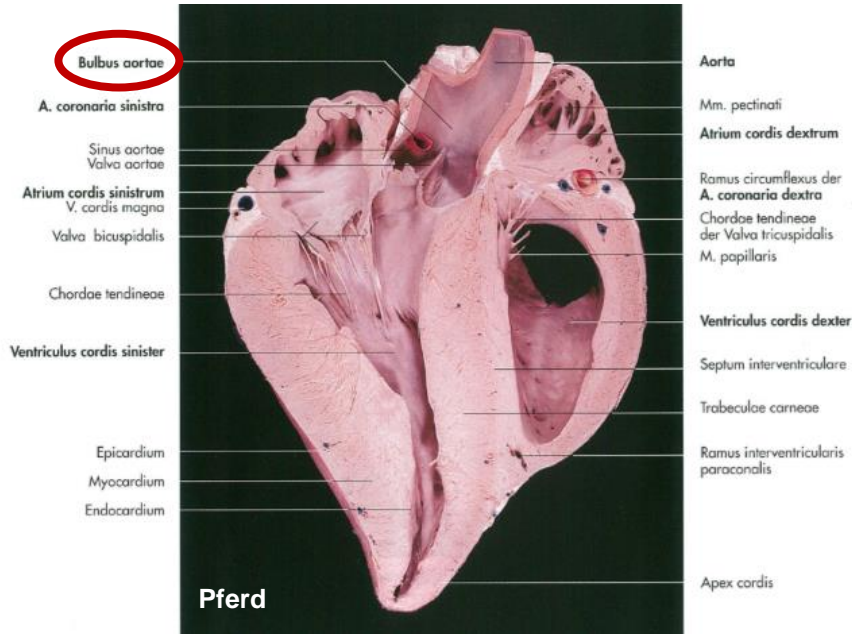
drei Taschen:

1. Valvula semilunaris septalis
2. Valvula semilunaris dextra
3. Valvula semilunaris sinistra

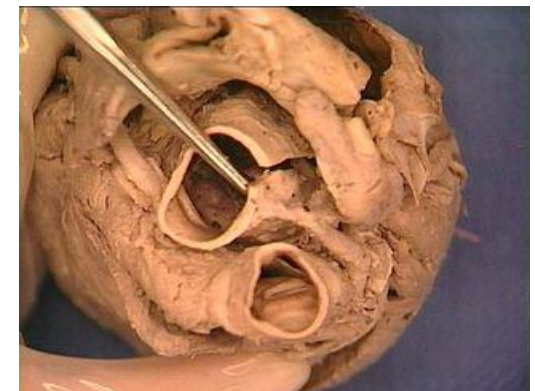

SINUS AORTAE (VALSALVAE)

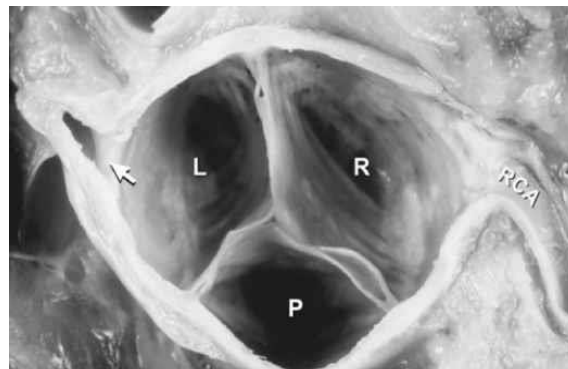- Ausbuchtung der Aortenwand oberhalb der Anheftungsstelle der Klappen
- hier entspringen die Arteriae coronariae
- Sinus aortae von Innen



A. coronaria dext.



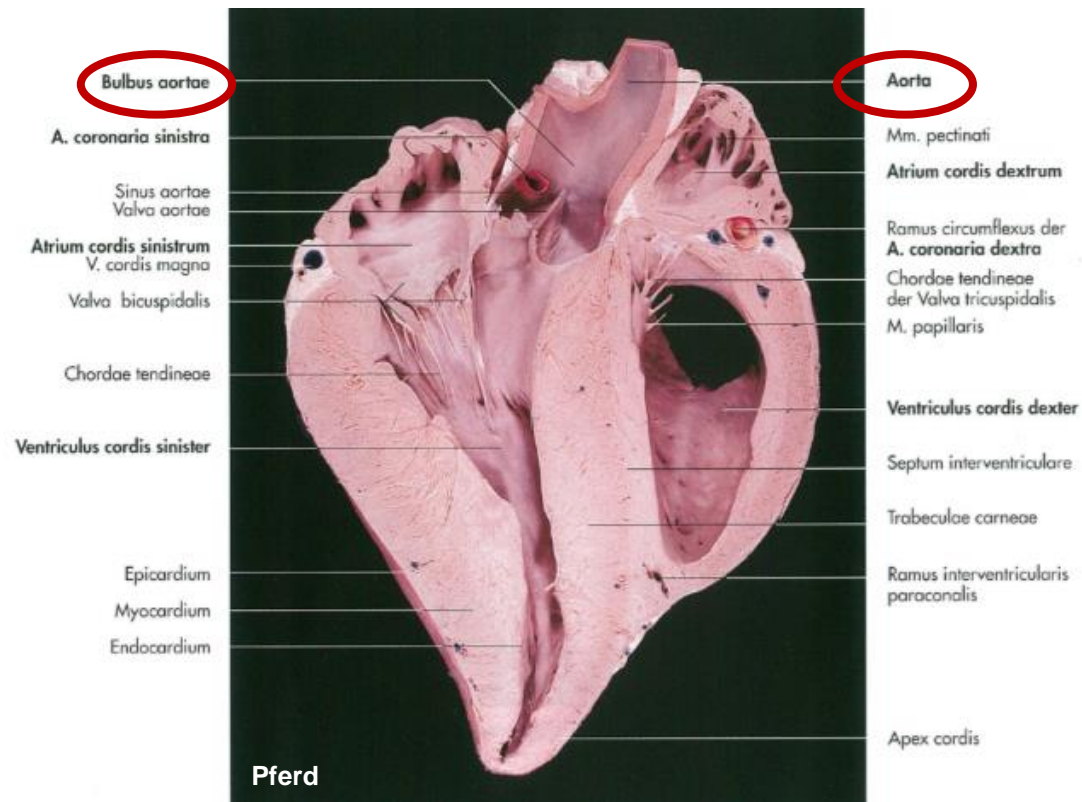
A. coronaria sin.



- RCA: Arteria coronaria dextra
- L: Valvula semilunaris sinistra
- R: Valvula semilunaris dextra
- P: Valvula semilunaris posterior
- Pfeile: Arteria coronaria sinistra

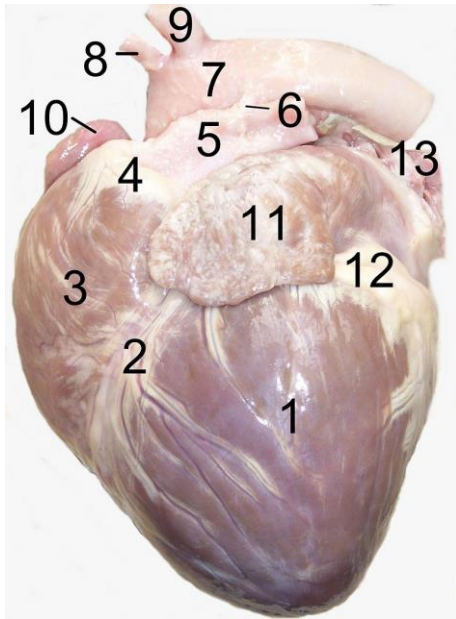
BULBUS AORTAE

- von außen sichtbare Anschwellung der Aorta
- entsprechend den Sinus aortae
- durch das oxygenierte Blut in den Körperkreislauf gepumpt wird



LIGAMENTUM ARTERIOSUM

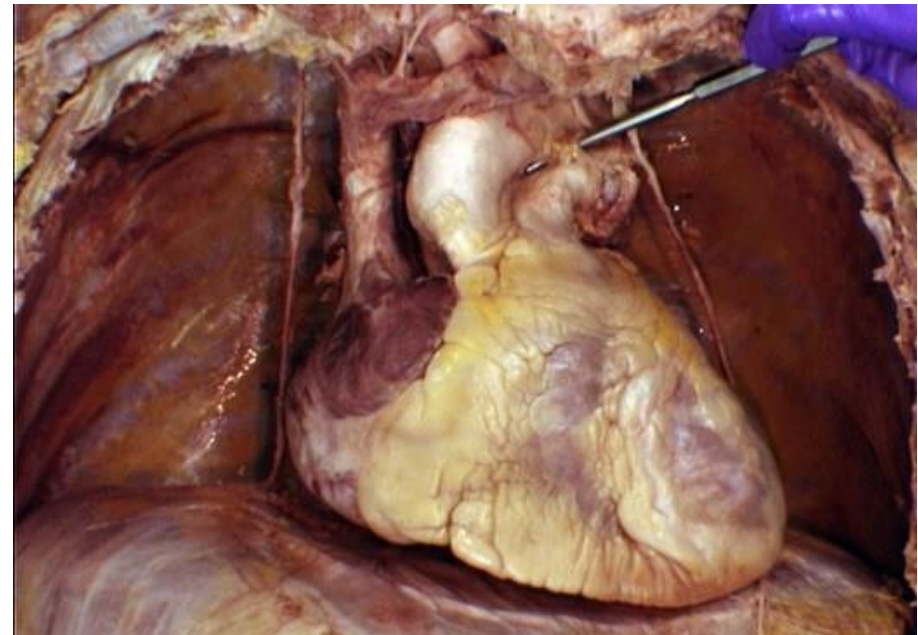
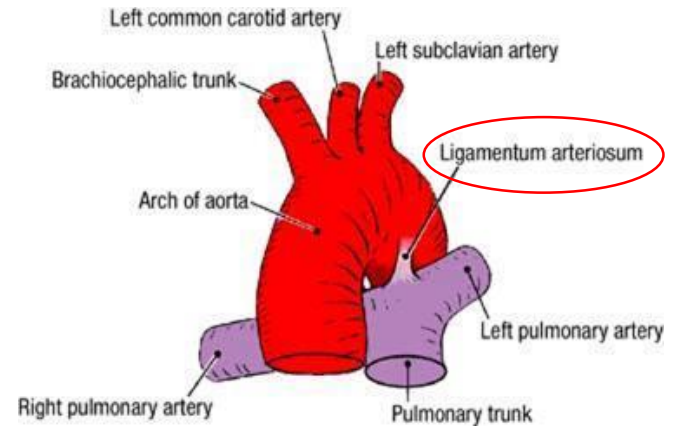
- Remnant von Ductus arteriosus Botalli



Heart of dog.

- 1.left ventricle
- 2.anterior interventricular sulcus
- 3.right ventricle
- 4.conus arteriosus
- 5.pulmonary artery
- 6.Ligamentum arteriosum**
- 7.aortic arch
- 8.brachiocephalic artery
- 9.left subclavian artery
- 10.right auricle
- 11.left auricle
- 12.fat
- 13.pulmonary vein

https://en.wikipedia.org/wiki/Ligamentum_arteriosum



<https://badem.co.za/ubuntu-4-curious-case-ligamentum-arteriosum/>

VALVA TRUNCI PULMONALIS ET AORTAE

LUNULA VALVULARUM SEMILUNARUM:

- sichelförmige Einlagerung von Kollagenfasern

FUNKTION:

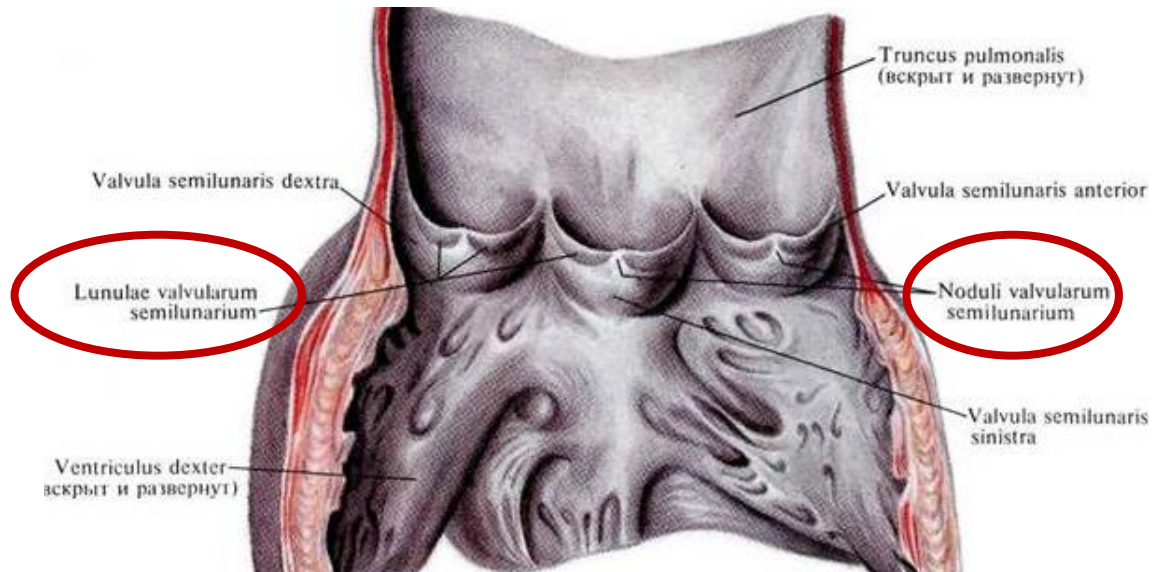
- die freien Rände der Taschenklappen werden in Ihrer Mitte dadurch verstärkt

NODULUS VALVULAE SEMILUNARIS:

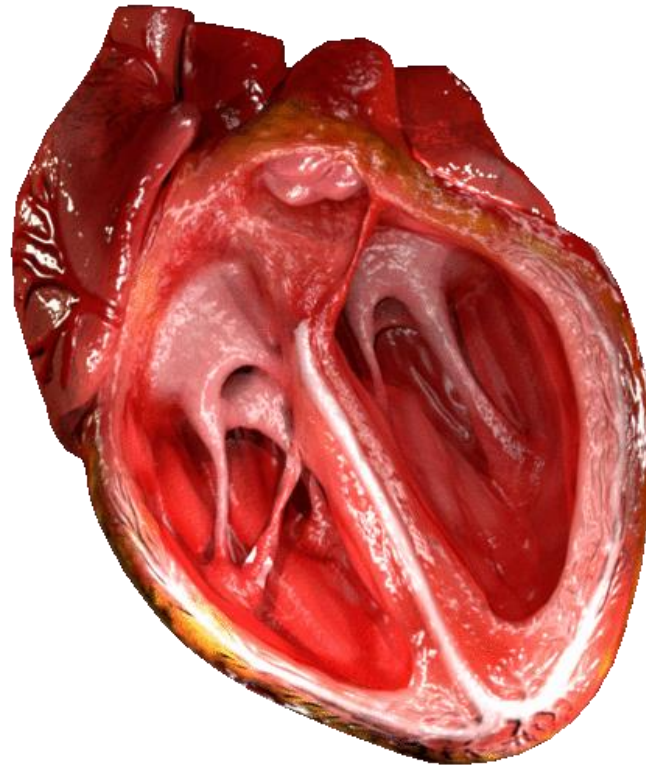
- knötchenförmige Verdickung
- an der freien Rand jeder Taschenklappe

FUNKTION:

- Sicherung den Verschluss am Taschenrand durch Herzaktion

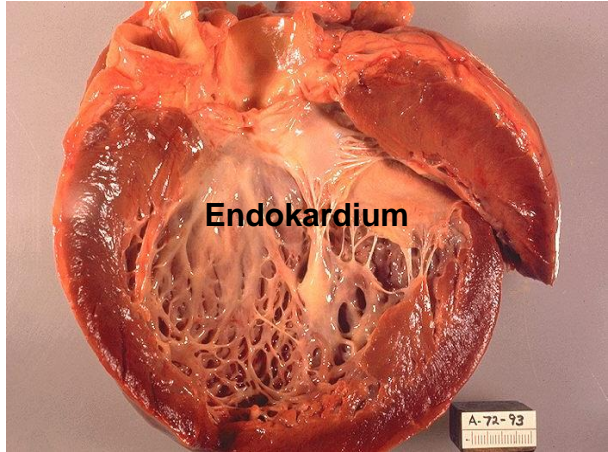
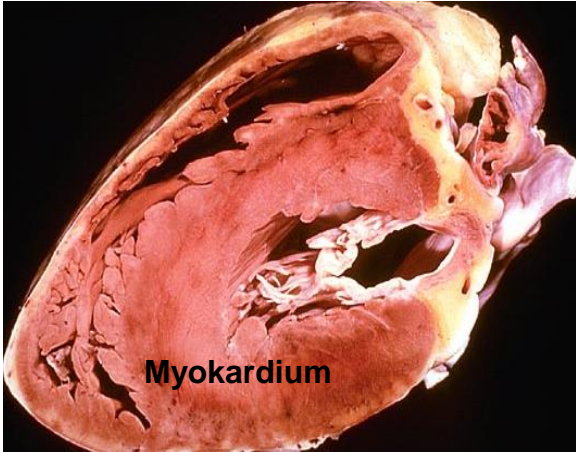
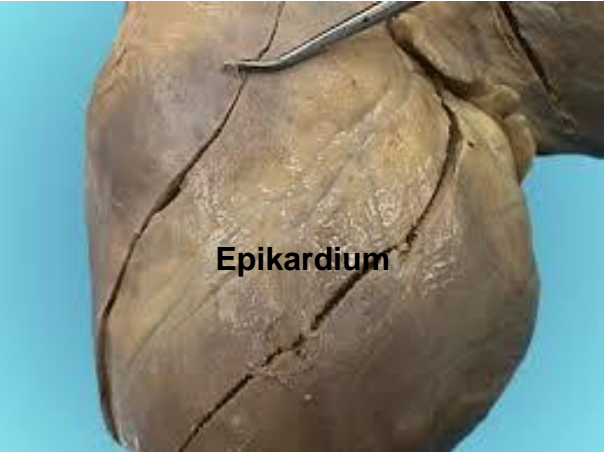
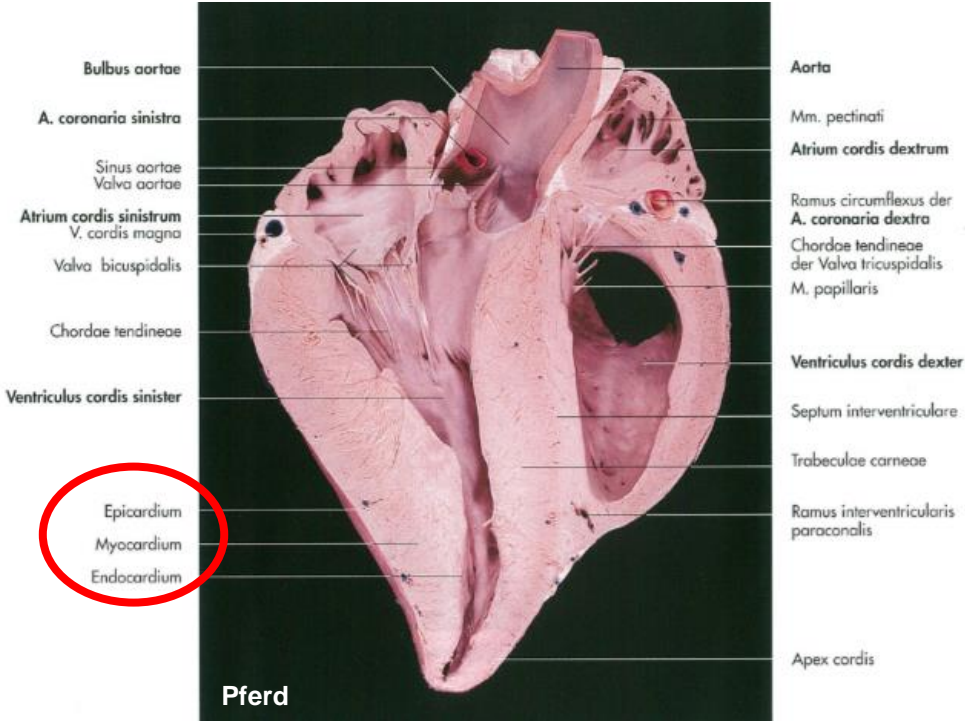


VALVA TRUNCI PULMONALIS ET AORTAE



https://en.wikipedia.org/wiki/Heart_valve

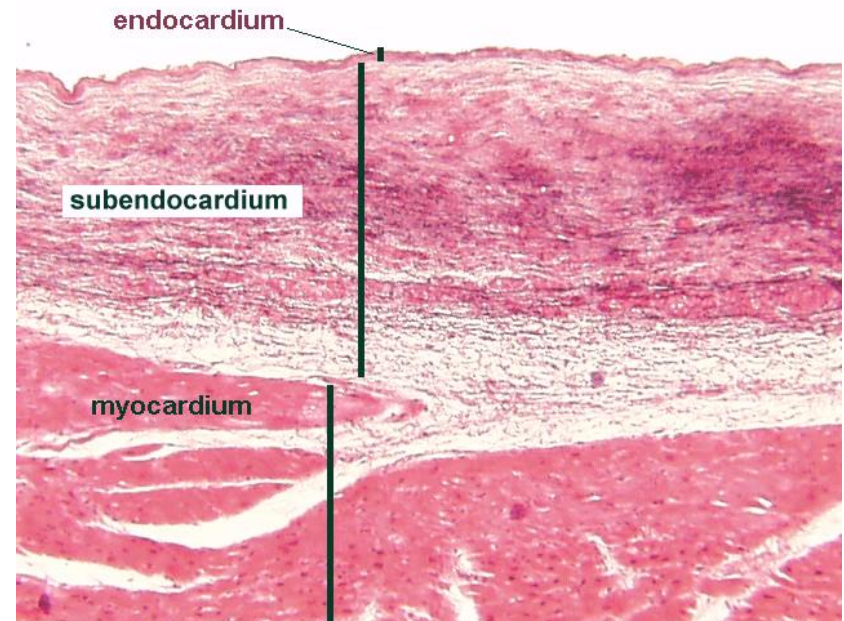
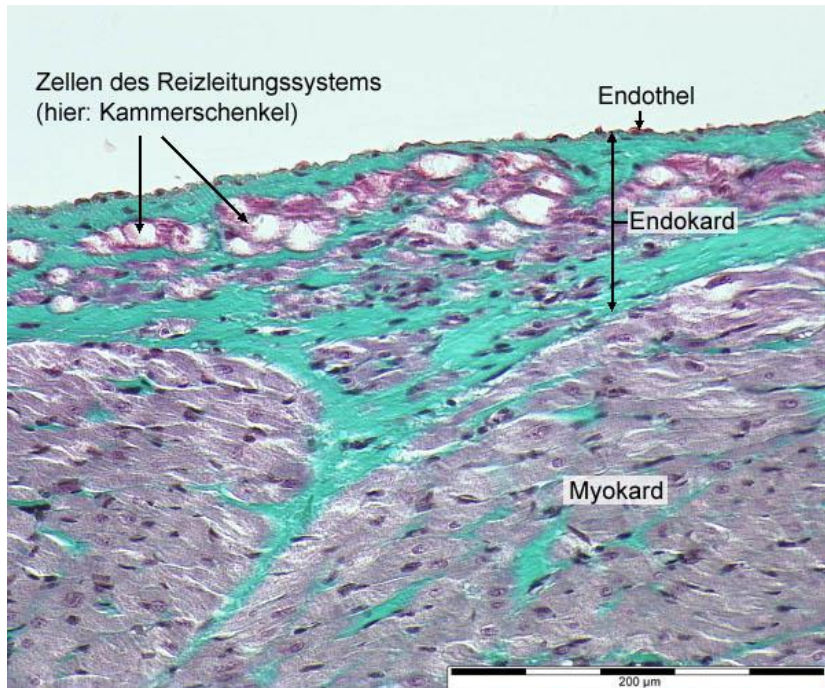
WANDBAU DES HERZENS



ENDOKARD (ENDOCARDIUM)

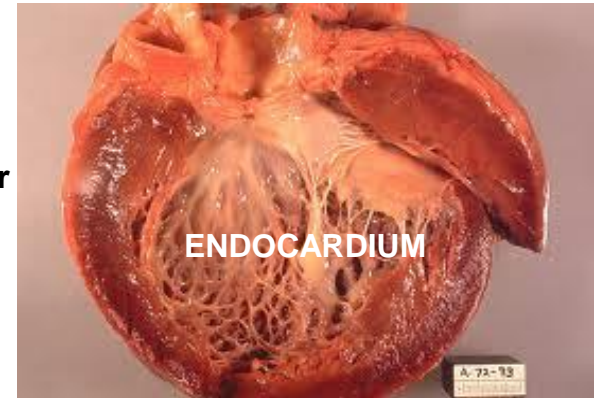
AUFBAU:

- einschichtiges platten Epithel von Endothelzellen
- Basalmembran mit dem lockeren subendothelialen Bindegewebe – Verbindung zur Muskulatur
- Verzweigung des Erregungsleitungssystems im subendothelialen Bindegewebe
- Blutgefäße fehlen
- nervenfaserreich

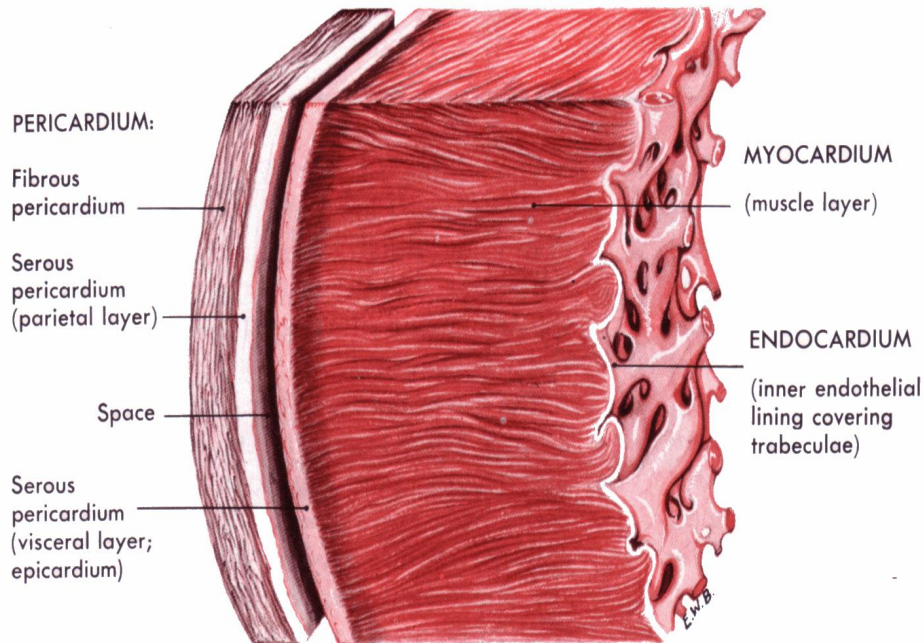


ENDOKARD (ENDOCARDIUM)

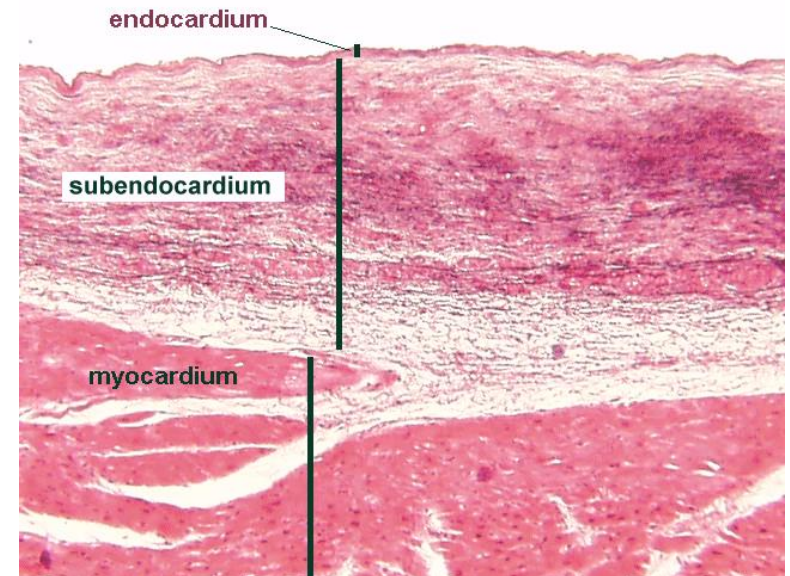
- kleidet die Hohlräume
- zieht die Papillarmuskeln, Trabeculae carneae und Chordae tendineae über
- Bildung der Segelklappen



<https://sites.google.com/a/umich.edu/bluelink/curricula/first-year-medical-curriculum/sequence-2-cardiology/session-4-heart/lablink>



Section of the heart wall showing the components of the outer pericardium (heart sac), muscle layer (myocardium), and inner lining (endocardium).

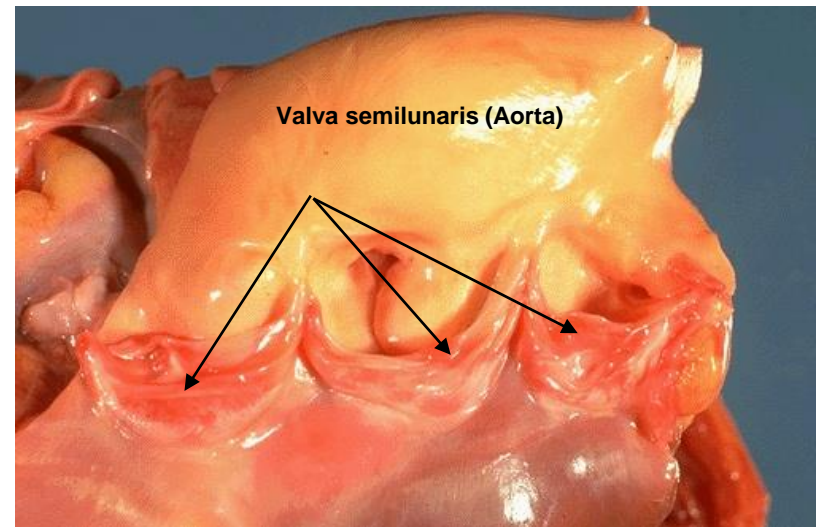
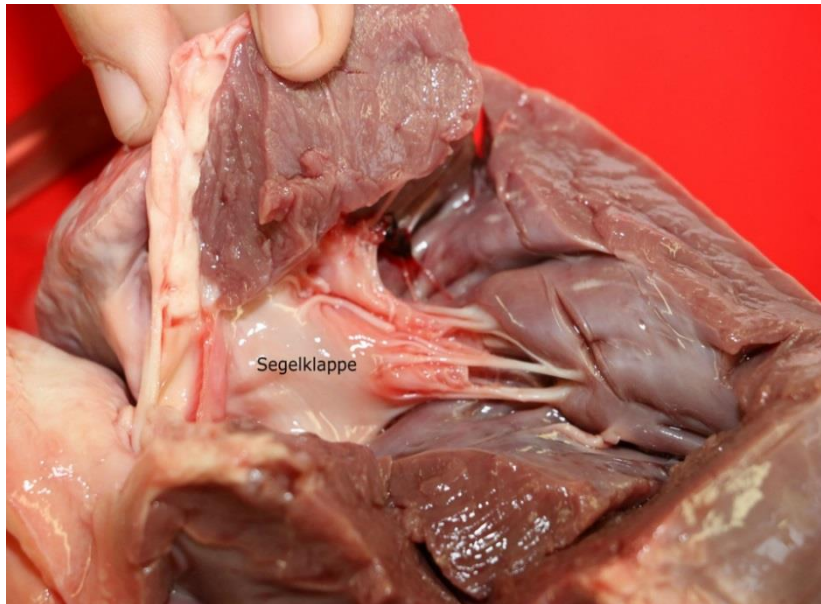


<https://www.ouhsc.edu/histology/Text%20Sections/Cardiovascular.html>

ENDOKARD (ENDOCARDIUM)

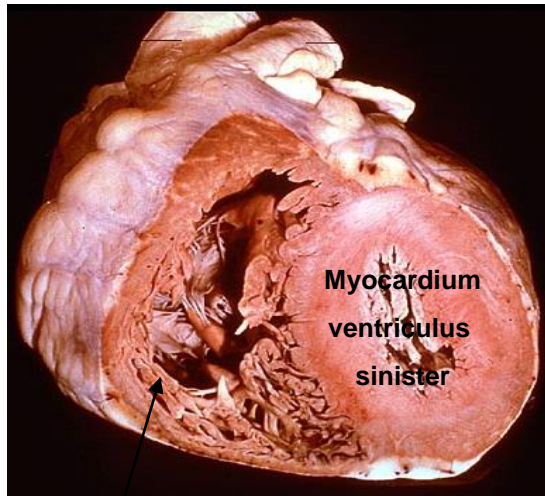
VALVULÄRES ENDOKARD:

- endokardiales Endothel und Stratum subendotheliale ziehen die Segel – und Taschenklappen über

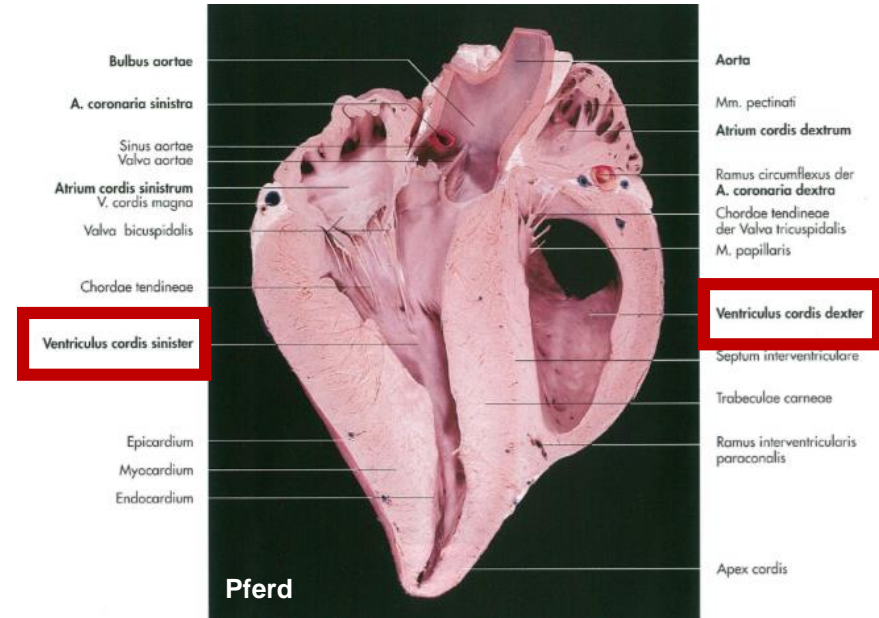
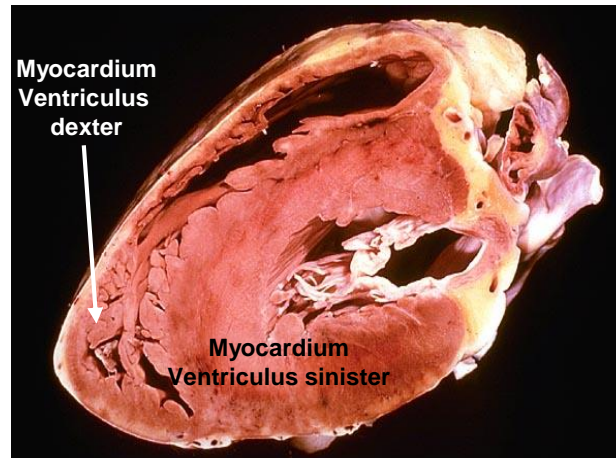


MYOCARDIUM

- Dicke der Herzwand wird vom Myokard (Herzmuskel) bestimmt
- **Wand der Vorhöfe ist muskelschwach**
- **Wand des rechten Ventrikels ist dünner als die des linkens**
- aus typischem Herzmuskelgewebe aufgebaut
- Darstellung die Arbeitsmuskulatur

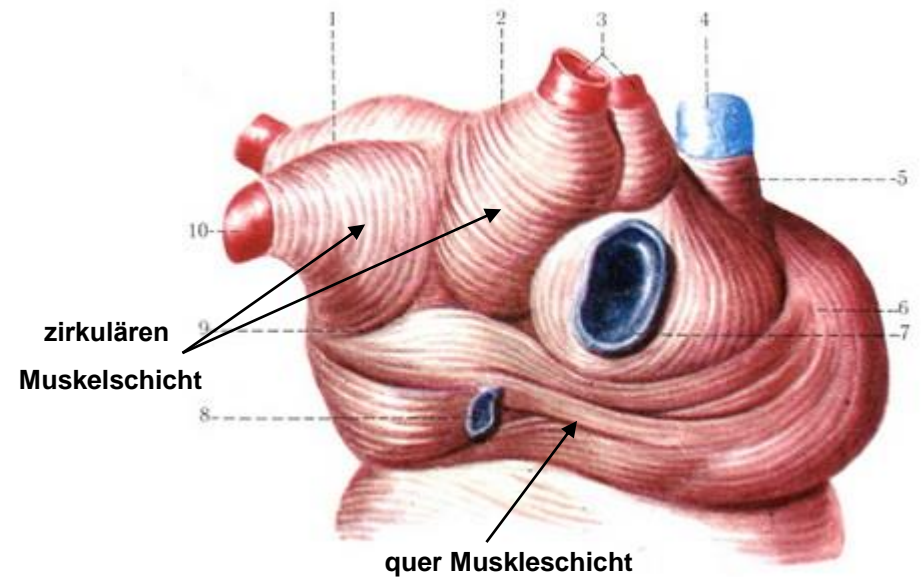
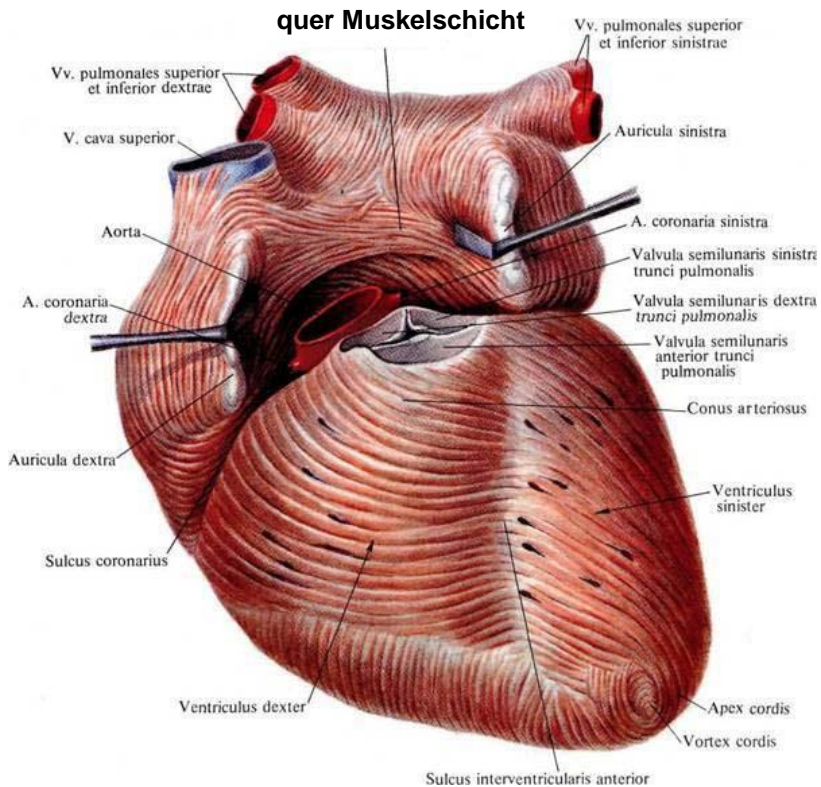


Myocardium
Ventriculus dexter



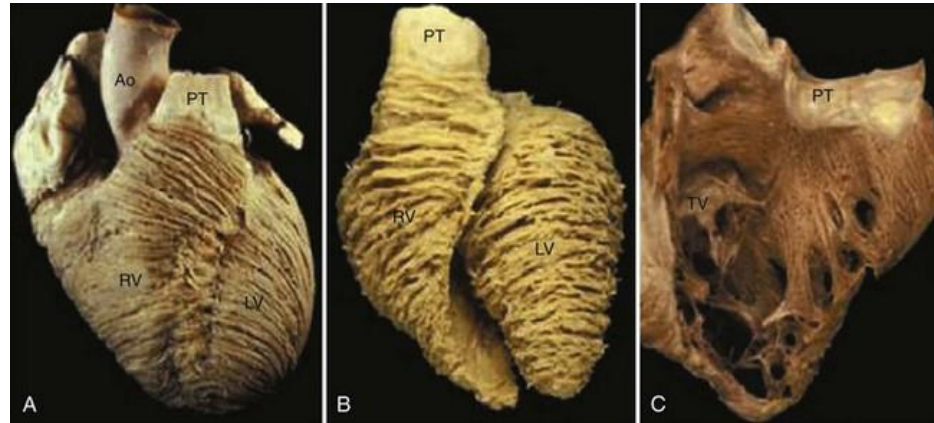
VORHOFMUSKULATUR

- Teil bogenförmig von vorn nach hinten
- Teil quer über beide Vorhöfe hinweg
- an Gefäßmündungen kommt es zu zirkulären und schlingenförmig Muskelzügen

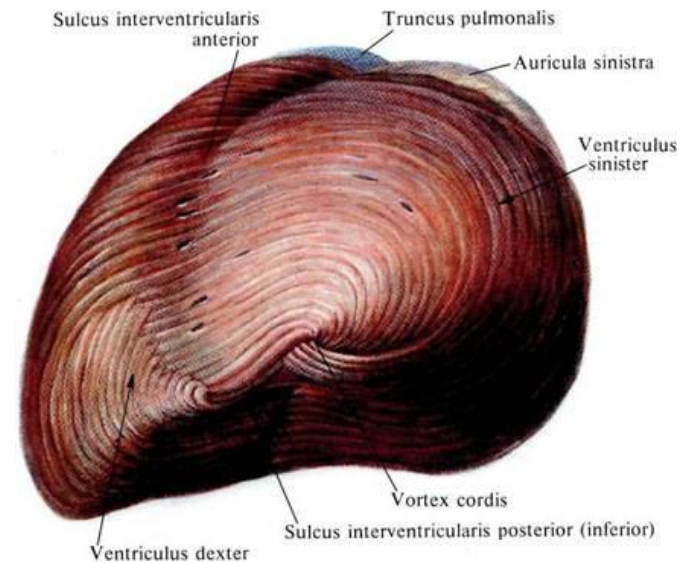
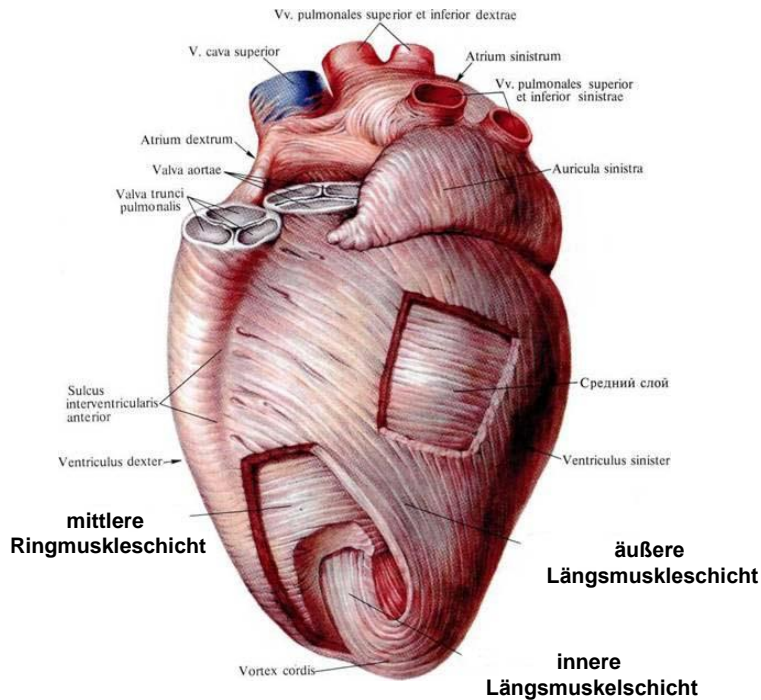


KAMMERMUSKULATUR

1. äußere Längsmuskelschicht
2. mittlere Ringmuskelschicht
3. innere Längsmuskelschicht

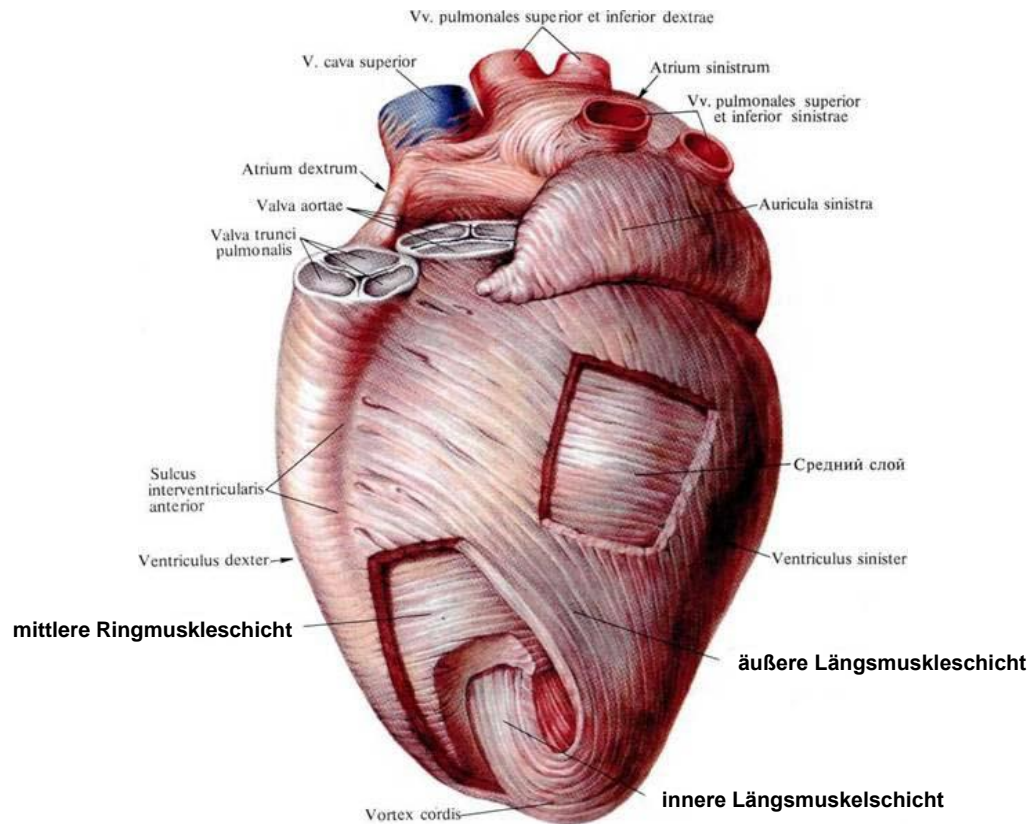


<https://thoracickey.com/two-dimensional-and-three-dimensional-echocardiographic-evaluation-of-the-right-ventricle/>



ÄUßERE LÄNGSMUSKELSCHICHT

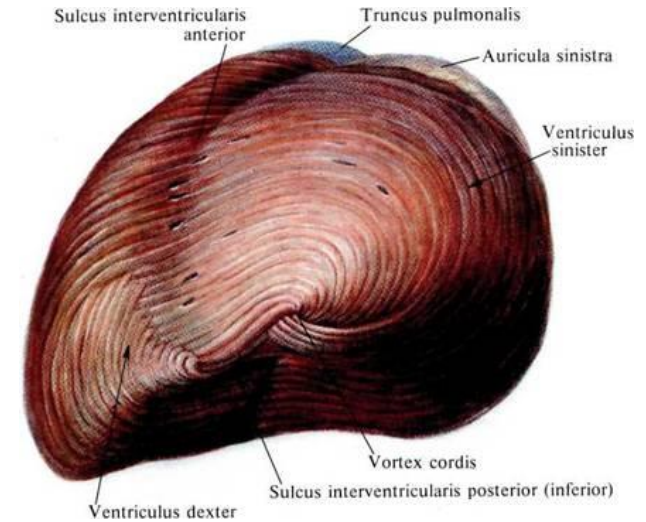
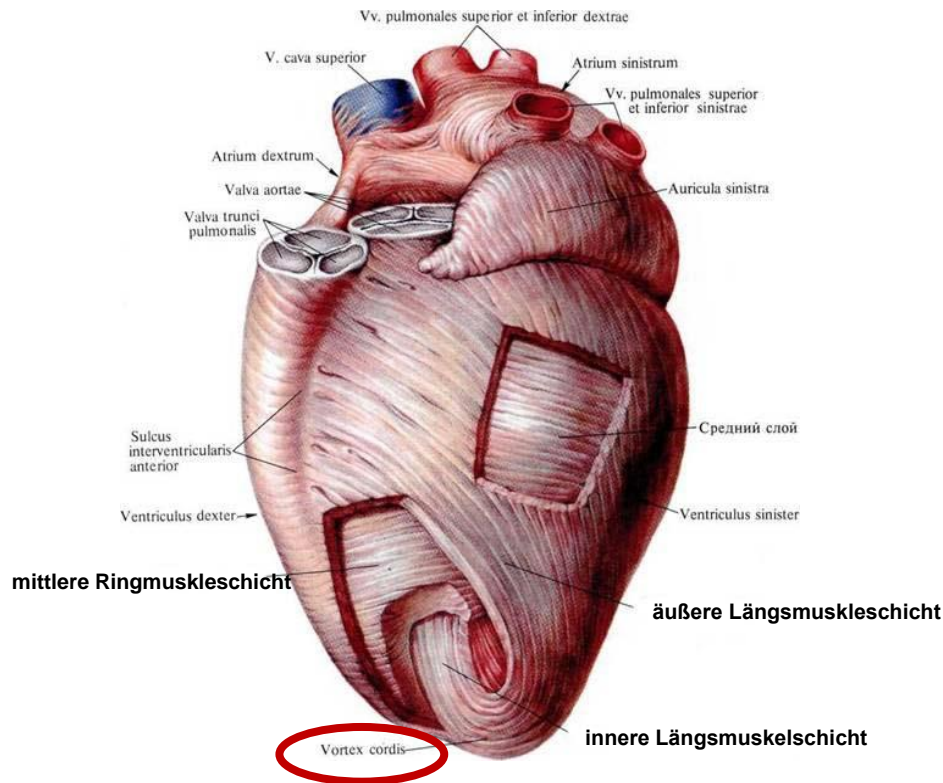
- umfasst beide Kammern gemeinsam
- die Längsfasern entspringen vom Herzskelett
- verlaufen in links gerichteten Schrauben zur Kammer Spitze



ÄUßERE LÄNGSMUSKELSCHICHT

VORTEX CORDIS

- bei Vortex cordis stürzen die Fasern in die Tiefe, und als innere Längsfasern in die entgegengesetzte Verlaufsrichtung zum Herzskelett zurücklaufen
- zu diesen gehören die Trabeculae carneae und Papillarmuskeln



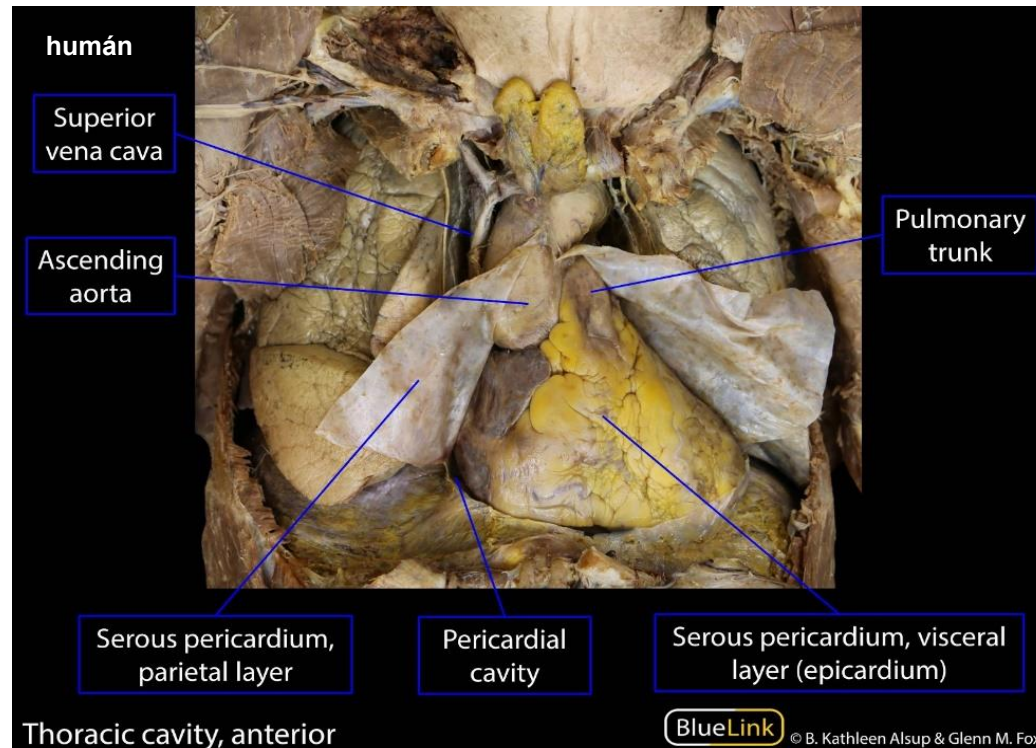
Lower 1669



Torrent Guasp 1973

HERZBEUTEL (PERICARDIUM)

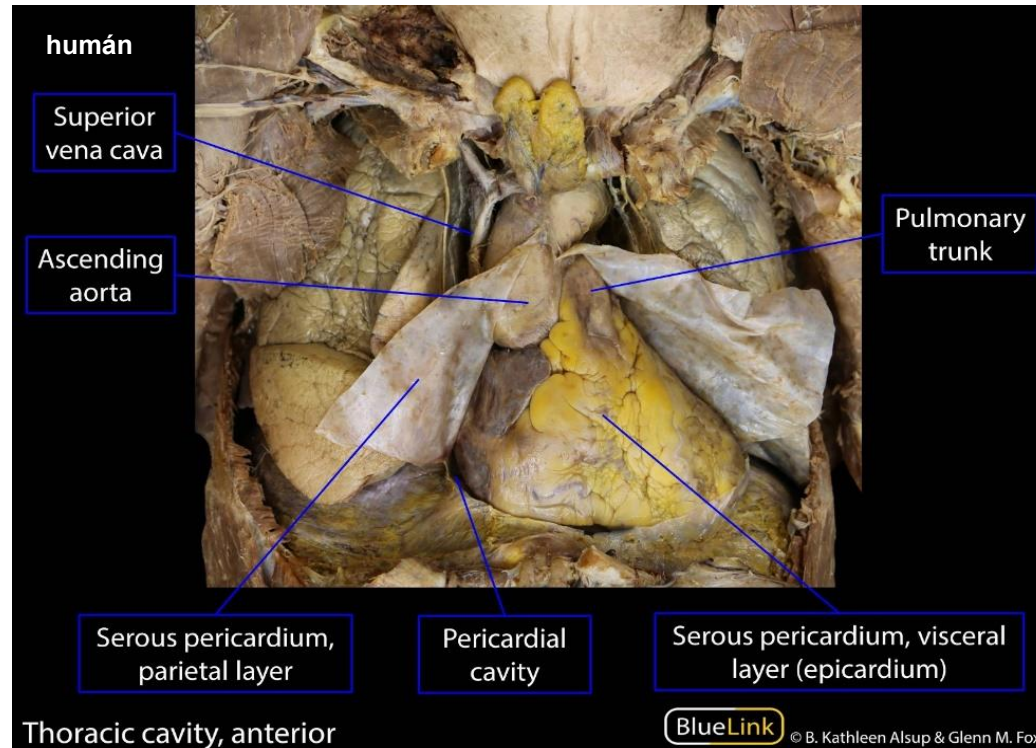
- umgibt das Herz
- spiegelglattig
- ermöglicht ein reibungsloses Gleiten des Herzens bei seinen Pulsationen
- Verhinderung der starke Ausdehnung bei der Diastole



HERZBEUTEL (PERICARDIUM)

1. PERICARDIUM SEROSUM (EPICARDIUM)

2. PERICARDIUM FIBROSUM

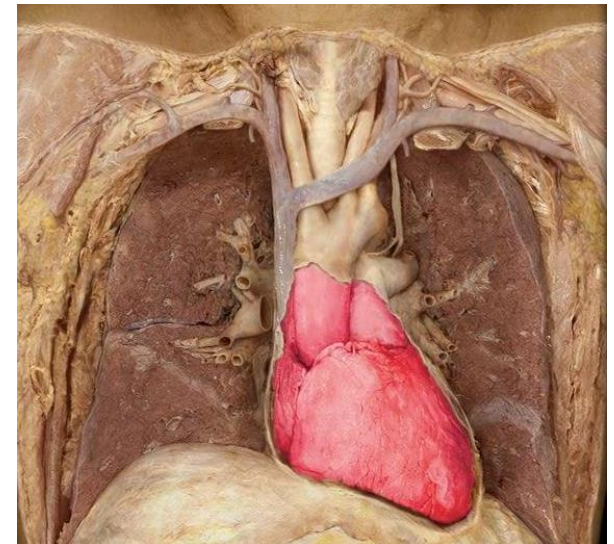
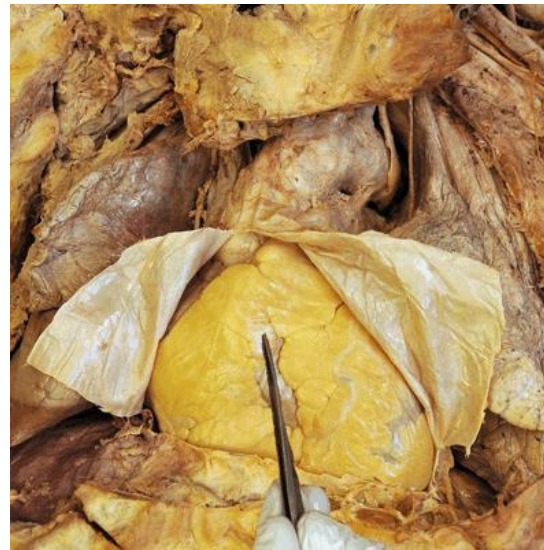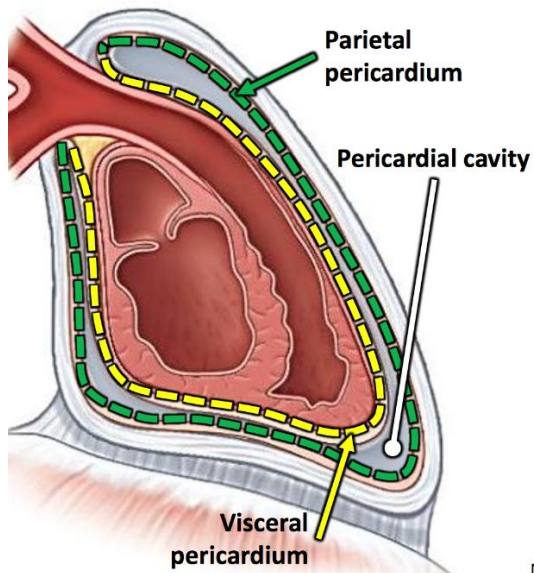
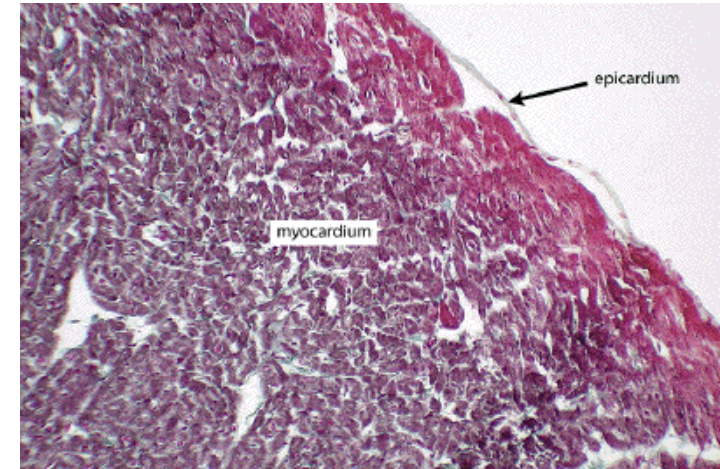


EPIKARDIUM (EPIKARD)

PERICARDIUM SEROSUM:

1. Lamina visceralis:

- viscerales Blatt
- Organblatt des Herzbeutels (Perikard)
- **es handelt sich histologisch um eine Tunica serosa**
- bedeckt Myokard, Herzkranzgefäßen, Baufett der Herzoberfläche



Lamina visceralis

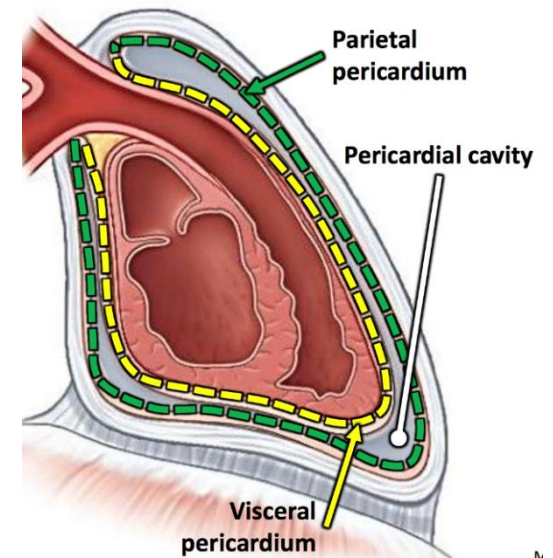
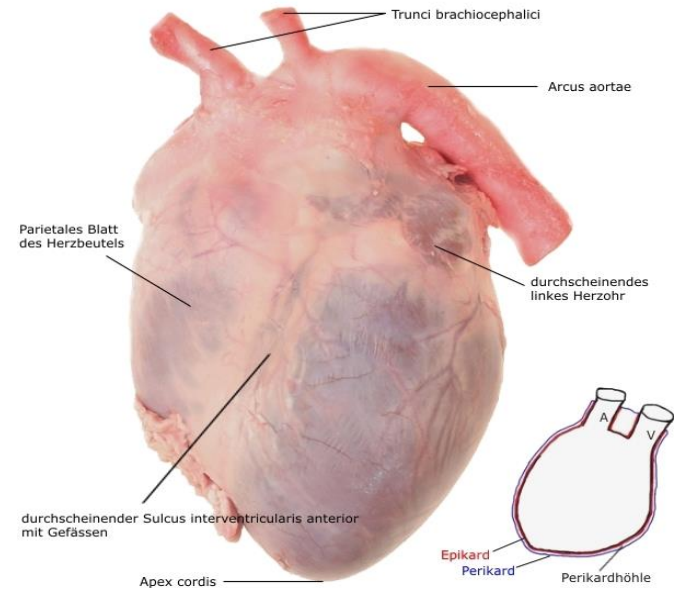
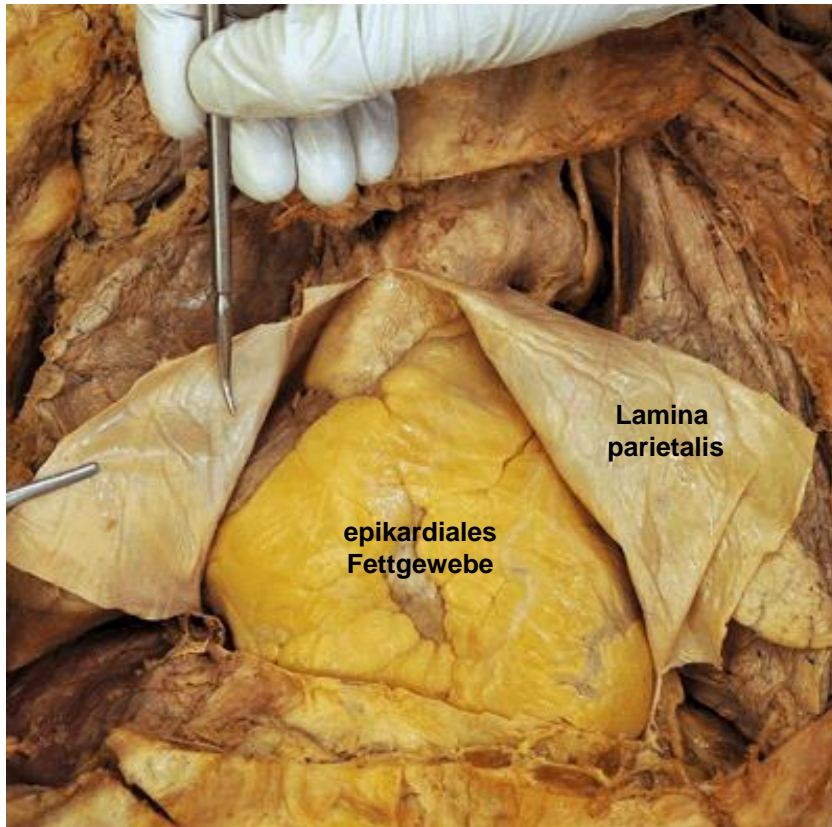
<https://www.memorangapp.com/flashcards/91617/Anatomy+2++Mediastinum+and+Adult+Heart/>

EPIKARDIUM (EPIKARD)

PERICARDIUM SEROSUM:

2. Lamina parietalis:

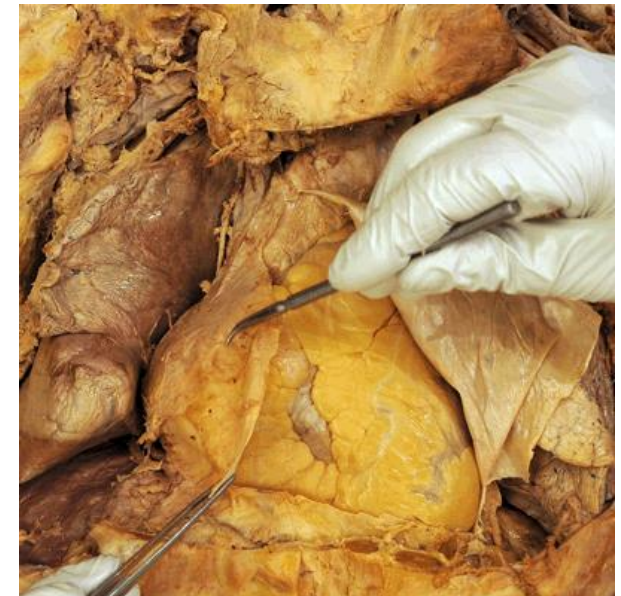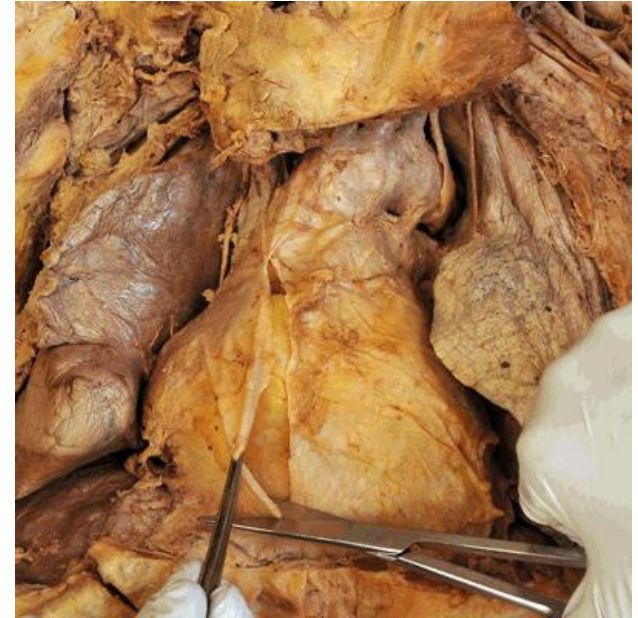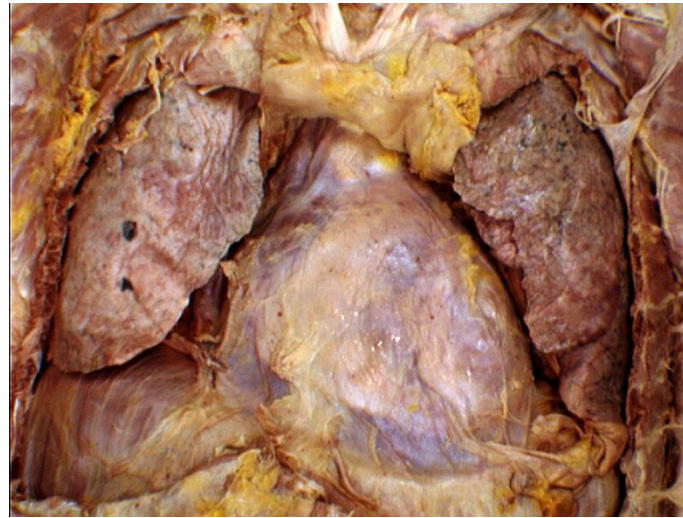
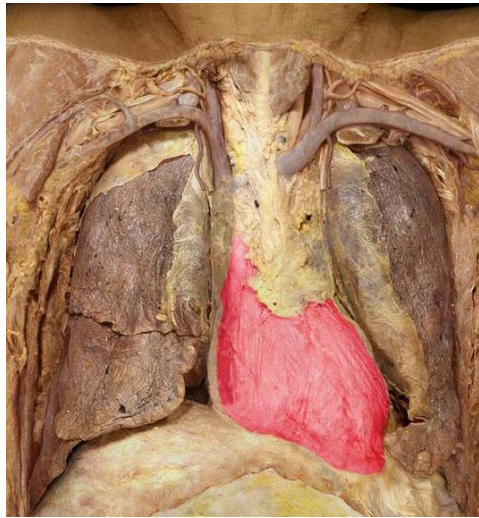
- liegt dem bindegewebigen Pericardium fest an



PERIKARDIUM (PERIKARD)

PERICARDIUM FIBROSUM:

- äußere Oberfläche des Herzbeutels
- Zügen derber Kollagenfasern, elastische Fasern
- Faserbündel verhindern eine extreme Dilatation des Herzens
- Faserbündel lassen eine Dehnung
- verknüpft mit dem Bindegewebe der Umgebung



Pericardium fibrosum

PERIKARDIUM (PERIKARD)

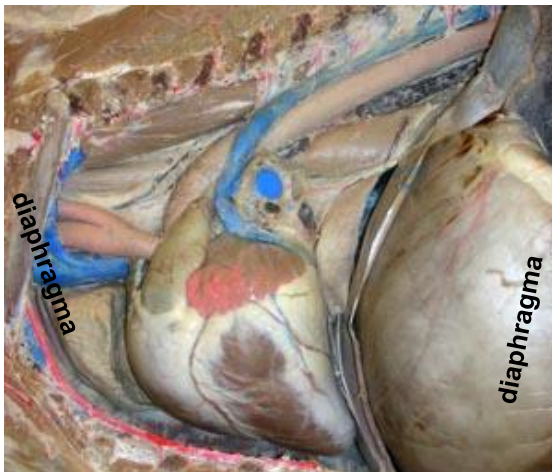
PERICARDIUM FIBROSUM:

A. VERBINDUNG ZWISCHEN STERNUM UND PERICARDIUM FIBROSUM:

1. Wiederkäuern: Ligg. sternopericardiaca – bilaterale Verbindung
2. Pferd: Lig. sternopericardiacum – unilaterale Verbindung

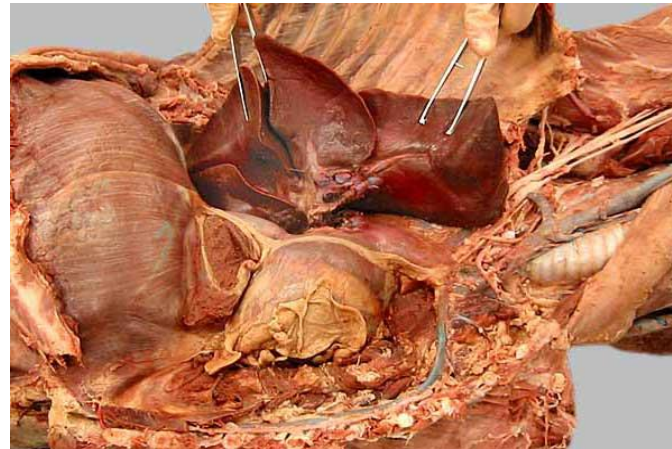B. VERBINDUNG ZWISCHEN DIAPHRAGMA UND PERICARDIUM FIBROSUM:

1. Hund, Schwein: Lig. phrenicopericardium



<http://vanat.cvm.umn.edu/ungDissect/Lab10/Lab10.html>

Pferd

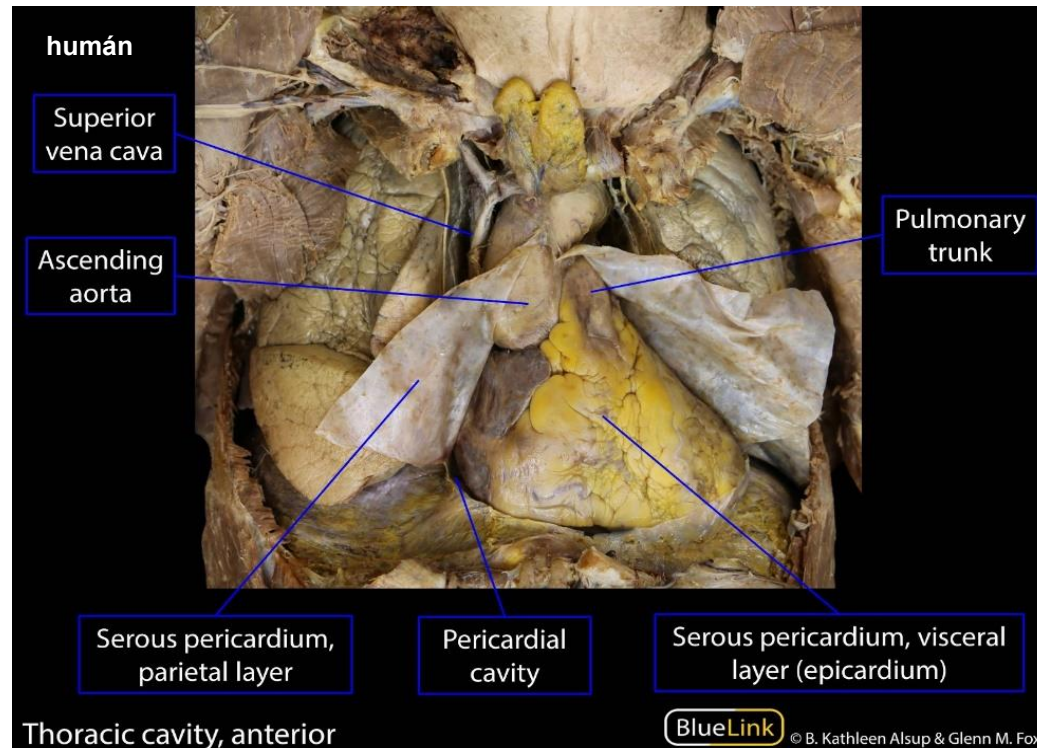


<http://vanat.cvm.umn.edu/carnLabs/Lab11/img11-2.html>

Hund

CAVUM PERICARDII

- Epikard und Lamina parietalis umschließen einen schmalen abgeschlossenen Hohlraum (Cavum pericardii)
- in Cavum pericardii sondert das Epikard eine geringe Menge klarer Flüssigkeit ab (Liquor pericardii)
- Liquor pericardii - dient als Gleitfilm während der Herzaktion und reduziert die Reibung zwischen den Blättern des Herzbeutels auf ein Minimum



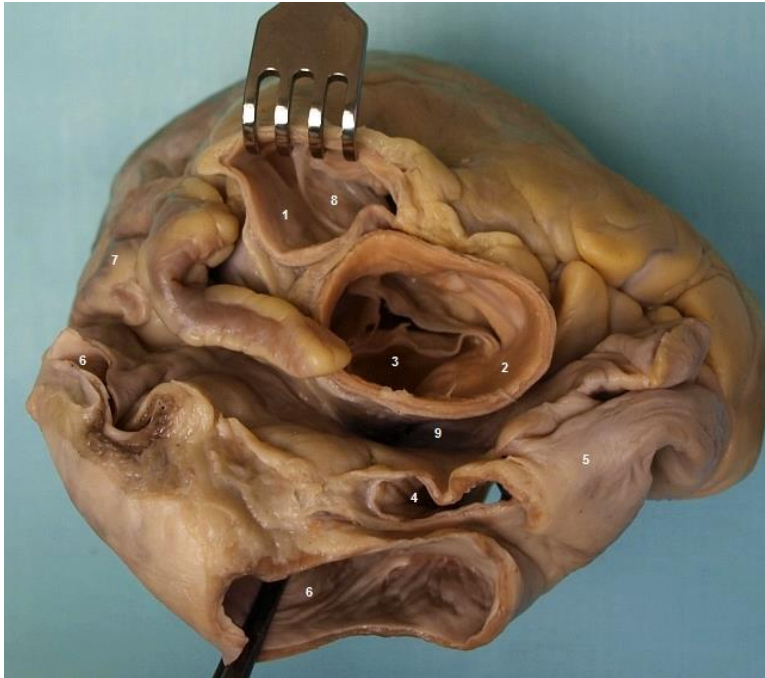
ÜBERGANG DES HERZBEUTELS

- vom viscerale auf das parietale Blatt
- erfolgt auf der Oberflächen der großen Gefäße
- einerseits Aorta – Truncus pulmonalis
- andererseits zwischen den Vv. Pulmonales, V. cava cranialis et caudalis

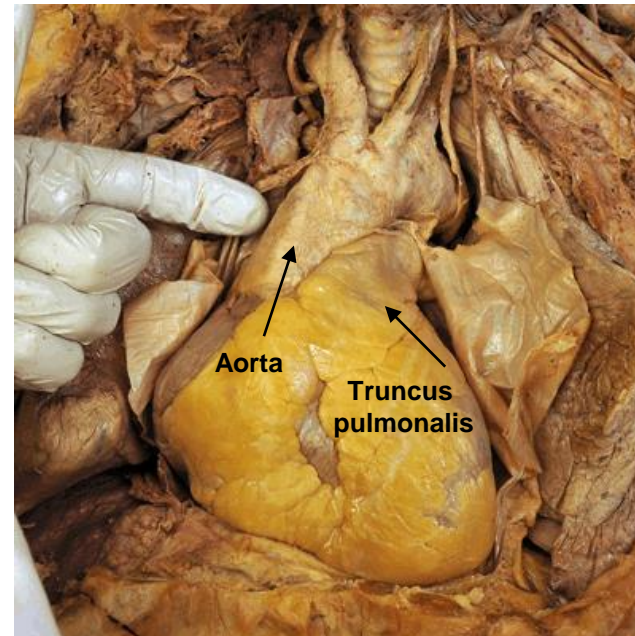
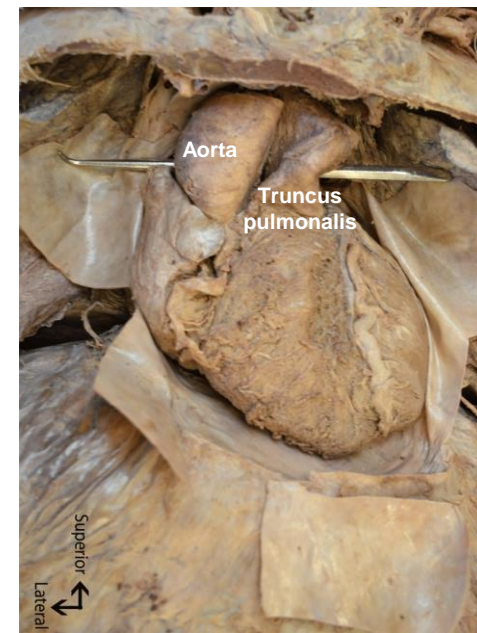
ÜBERGANG DES HERZBEUTELS

SINUS TRANSVERSUS PERICARDII:

- Durchgang zwischen Aorta und Truncus pulmonalis



- 1 - truncus pulmonalis
- 2 - aorta
- 3 - valva aortae (valvula semilunaris dx.)
- 4 - ostium venae cavae sup.
- 5 - atrium dx.
- 6 - ostia venarum pulmonalium
- 7 - auricula sin.
- 8 - valva trunci pulmonalis
- 9 - sinus transversus pericardii

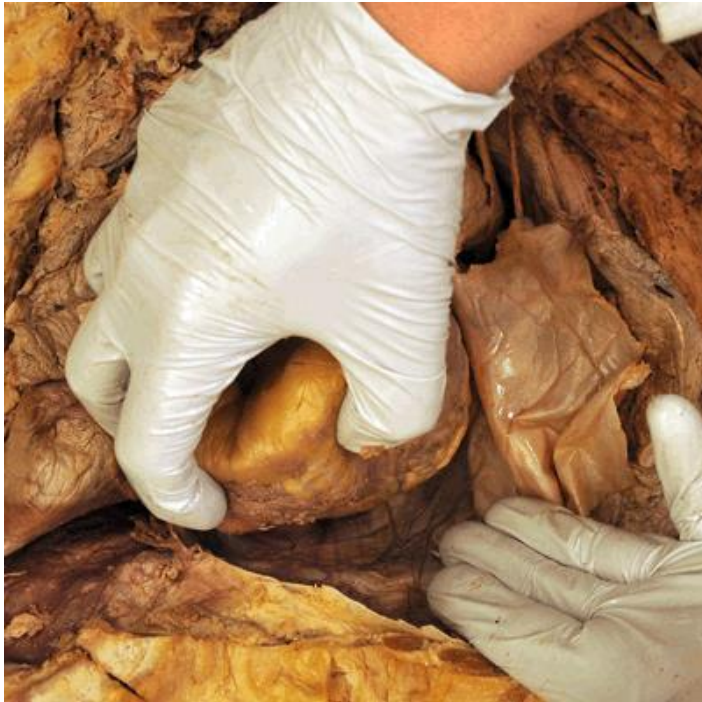

Demonstration von Sinus transversus

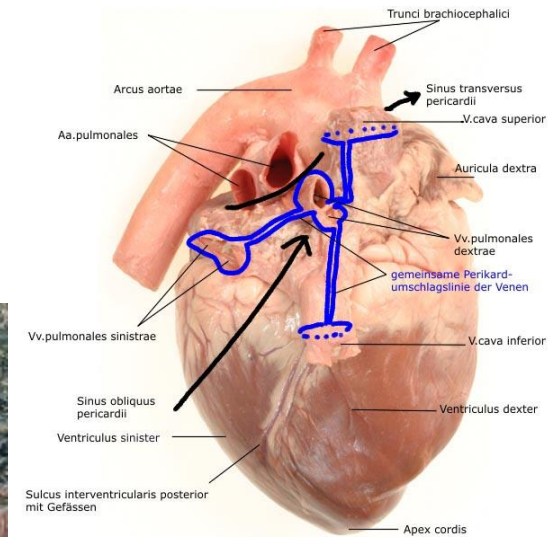
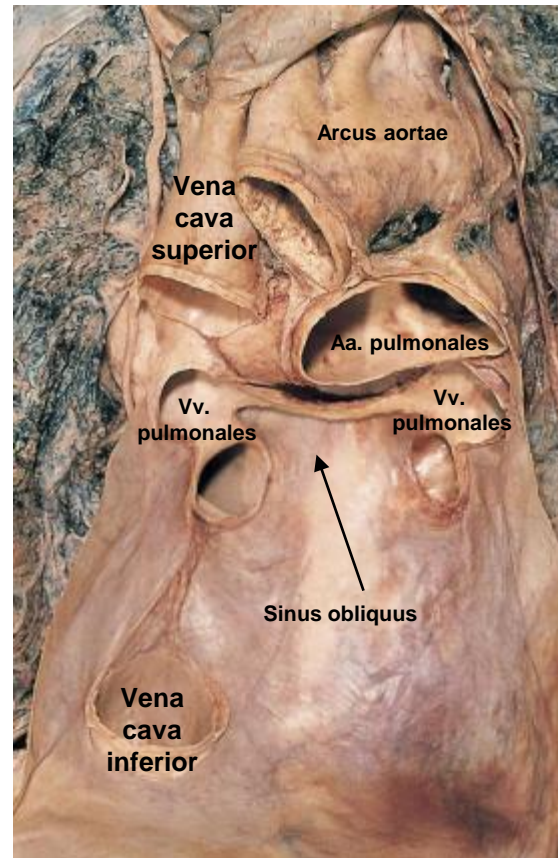
ÜBERGANG DES HERZBEUTELS

SINUS OBLIQUUS PERICARDII:

- Raum zwischen den linken und rechten Vv. pulmonales



Demonstration von Sinus obliquus



HERZSKELETT

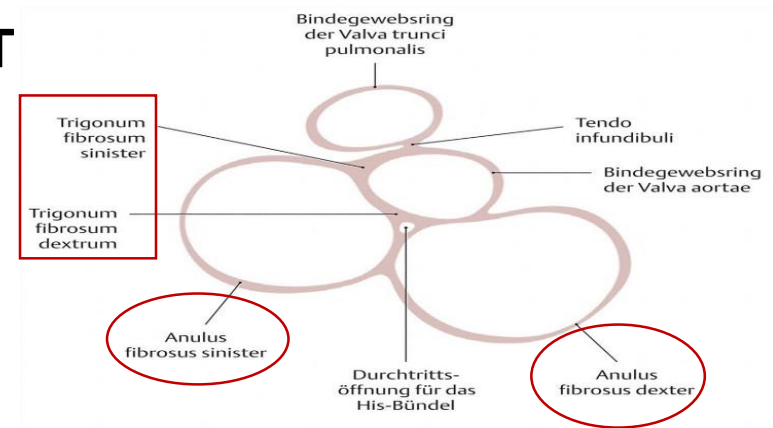
- aus straffem Bindegewebe

BESTANDTEILE:

- ANULUS FIBROSUS DEXTER ET SINISTER
- TRIGONUM FIBROSUM DEXTRUM ET SINISTRUM

FUNKTION:

1. vollständige Trennung der Muskulatur der Vorhöfe von der Kammermuskulatur
2. Erregungsleitungssystem überbrückt
3. Ursprung und Ansatz der Vorhof – und Kammermuskulatur
4. Ursprung der Segelklappen

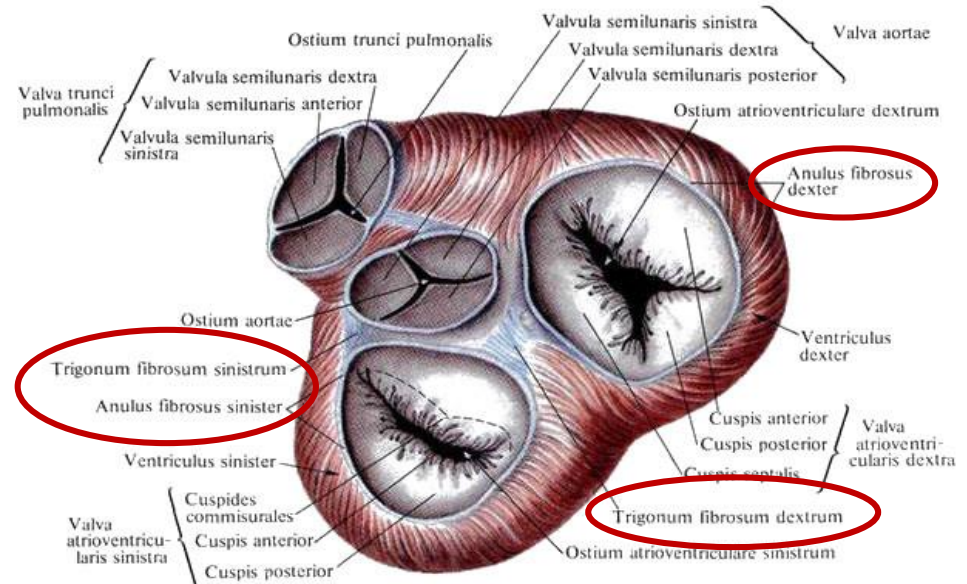


C Das Herzskelett

Sicht von der Herzbasis auf die Klappenebene

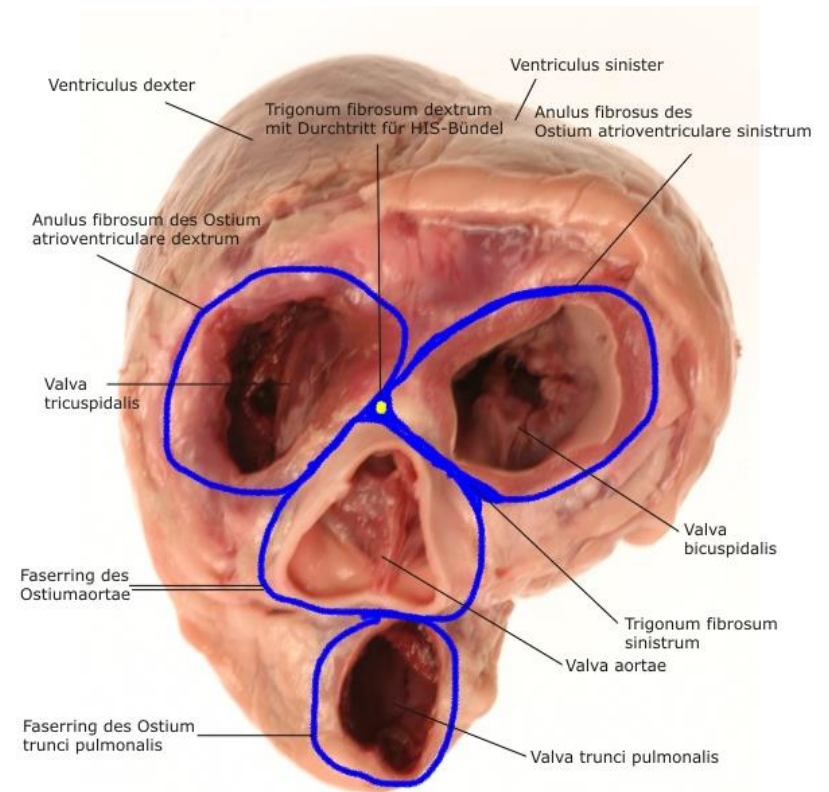
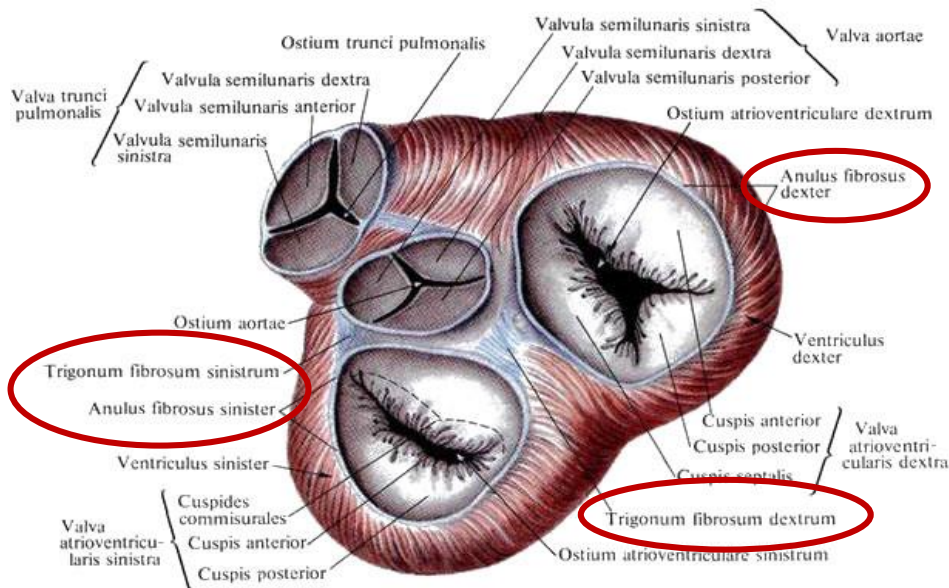


PROMETHEUS Lernatlas der Anatomie · Hals und Innere Organe
M. Schünke, E. Schulte, U. Schumacher. Illustrator: M. Voll
© Georg Thieme Verlag 2006 · Alle Rechte vorbehalten · www.thieme.de/prometheus



ANULUS FIBROSUS DEXTER ET SINISTER

- bindegewebigen Ringen
- von denen die Atrioventrikuläre Klappen entspringen
- Zusammenhang mit den adventitiellen Faserstrukturen von Aorta und Truncus pulmonalis

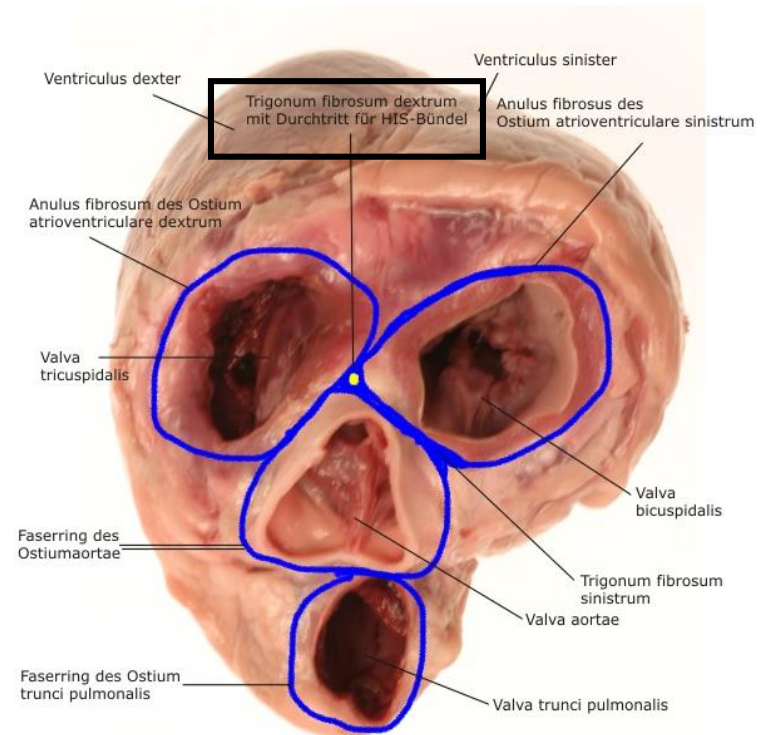
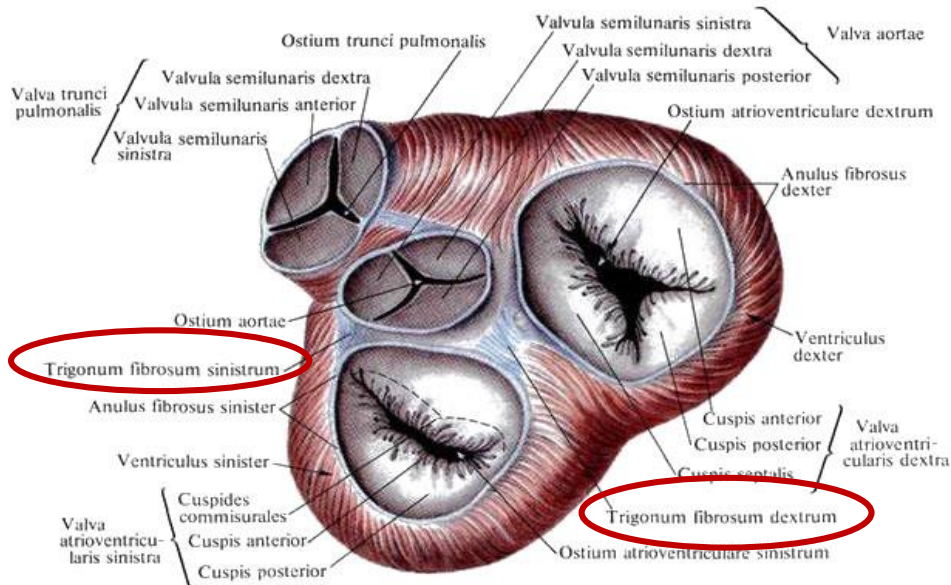


TRIGONUM FIBROSUM DEXTRUM ET SINISTRUM

- aus Faserknorpel
- Zwickel zwischen den Anuli fibrosi und dem Faserring um die Aortenwurzel
- Versteifung und Verbindung der Anuli fibrosi, und der Faserring der Aorta

TRIGONUM FIBROSUM DEXTRUM:

- Öffnung für den Durchtritt des Stammes des His-Bündels



ANULUS FIBROSUS

im Bereich des Trigonum fibrosum dext. et sin.:

CHARTILAGO CORDIS:

- zwei Knorpeln bei:

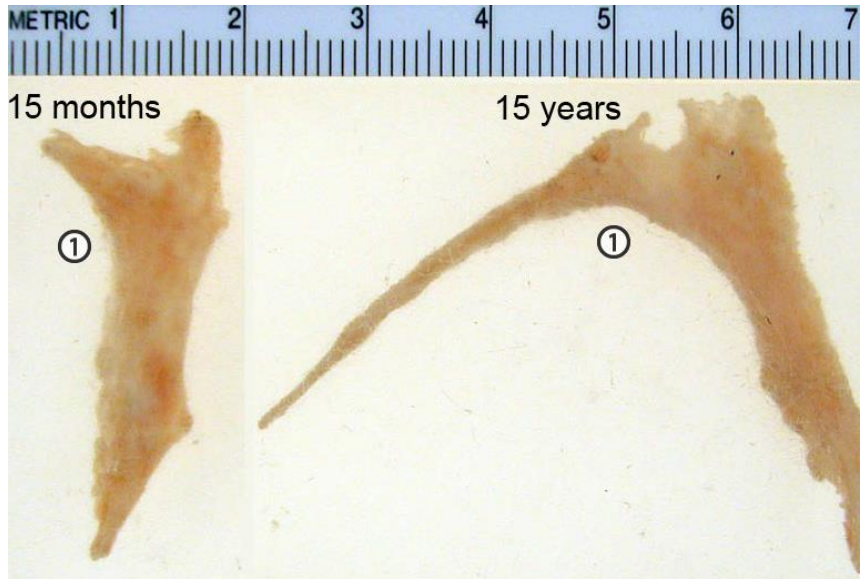
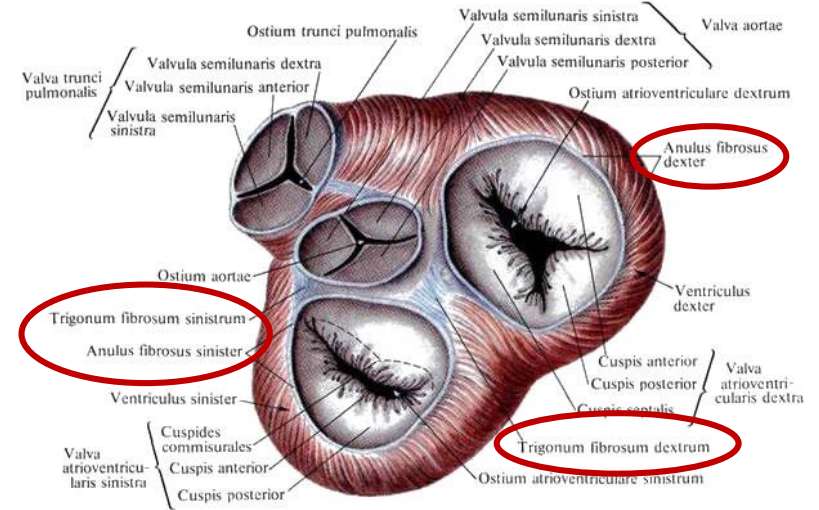
1. Hund

2. Schwein

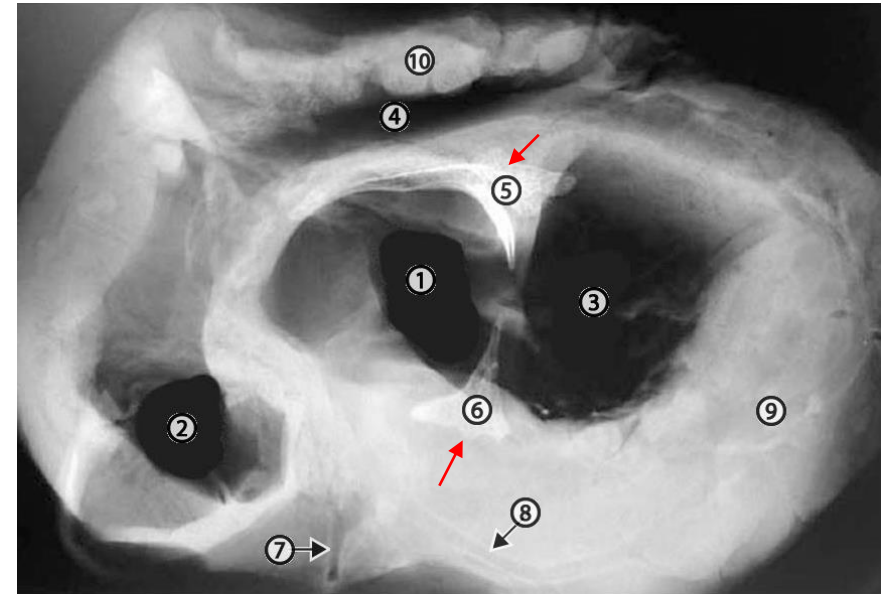
3. Pferd

OSSA CORDIS

1. Wiederkäuern



Ossa Cordis bones from young and old bovine animals. 1, side adjacent to the base of the aorta (see image 10-13).



Radiograph of a horizontal section through a bovine heart at the level of the coronary groove. 1, aortic lumen; 2, pulmonary valve lumen; 3, left AV valve lumen; 4, right AV valve lumen; 5, large os cordis bone; 6, small os cordis bone; 7, paraconal branch of the left coronary artery; 8, circumflex branch of the left coronary artery; 9, thick wall of left ventricle; 10, thin wall of right ventricle.

HERZKRUNZGEFÄßE (ARTERIAE CORONARIAE)

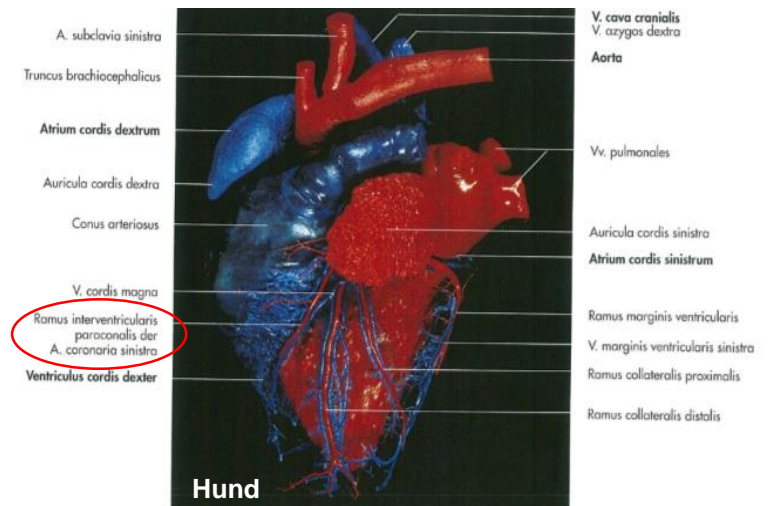
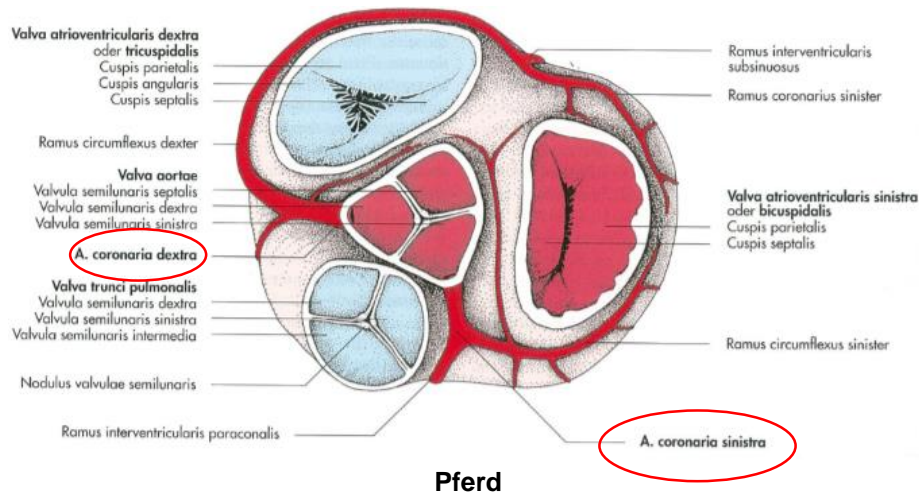
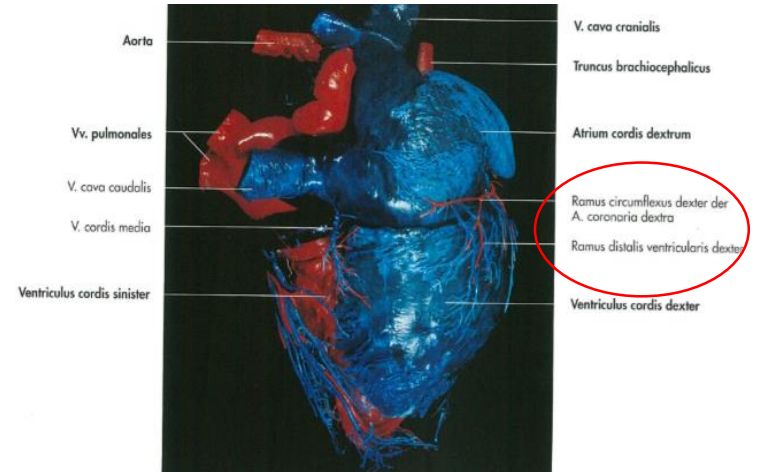
- 5-10% des Schlagvolumens dienen allein der Ernährung des Herzmuskels

VASA PRIVATA:

- die Blutgefäße, die das Herz versorgen – Herzkranzgefäße
- **ARTERIA CORONARIA DEXTRA ET SINISTRA**

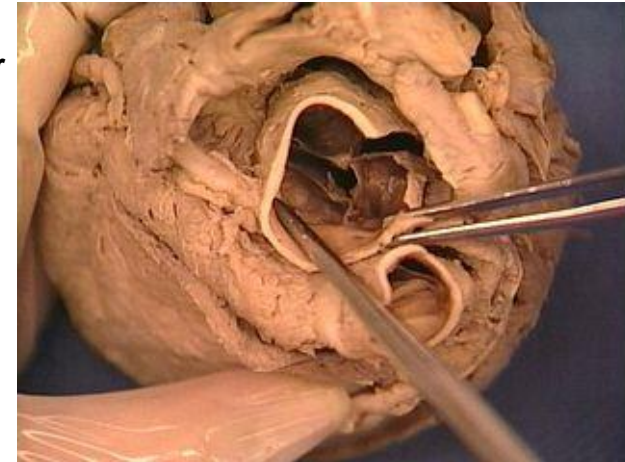
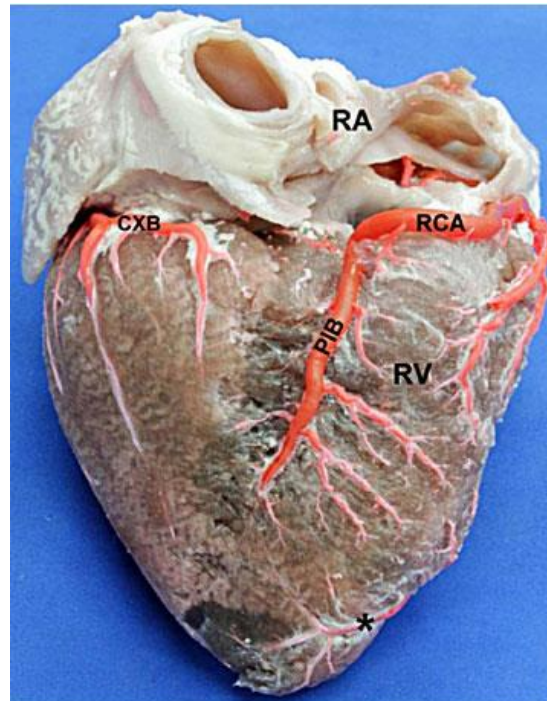
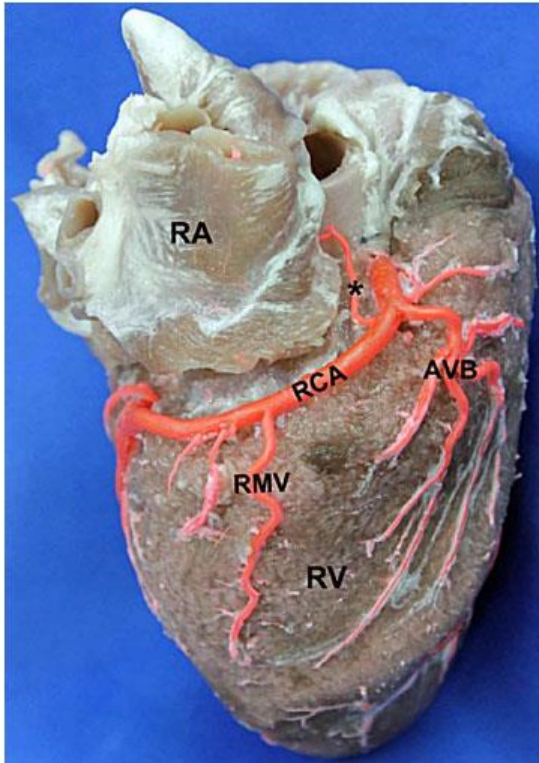
VASA PUBLICA:

- großen Gefäßen der Herzbasis
- Truncus pulmonalis, Aa. pulmonales, Vv. pulmonales



ARTERIA CORONARIA DEXTRA

- entspringt im Sinus aortae dexter
- an der Vorderseite unter dem rechten Herzohr im Sulcus coronarius dexter
- im Sulcus coronarius dexter - Ramus circumflexus dexter



A. coronaria dext.

[International Journal of Morphology](#)

versión On-line ISSN 0717-9502

Int. J. Morphol. vol.31 no.4 Temuco dic. 2013

<http://dx.doi.org/10.4067/S0717-95022013000400023>

Int. J. Morphol., 31(4):1289-1296, 2013.

RV: Ventriculus dext.

RA: Atrium dext.

RCA: A. coronaria dext.

PIB: R. interventricularis post.

CXB: R. circumflexus

(*): Ast von dem R.

interventricularis ant.

RA: Atrium dext.

RCA: A. coronaria dext.

AVB: R. ventricularis ant.

RMB: R. marginalis dext.

(*): R. sinoatrialis

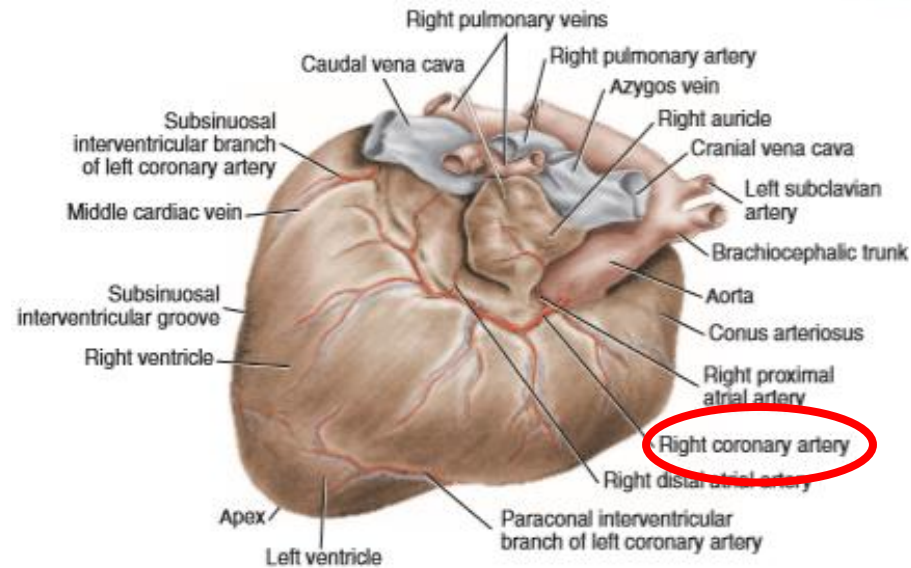
ARTERIA CORONARIA DEXTRA

bei Fleischfresser und Wiederkäuern:

- die Arteria coronaria dext. schwächer

ALS RAMUS CIRCUMFLEXUS DEXT.:

- verläuft im Sulcus coronarius dext. zur Facies atrialis – **erreicht nicht den Sulcus interventricularis subsinuosus!!!**



Hund

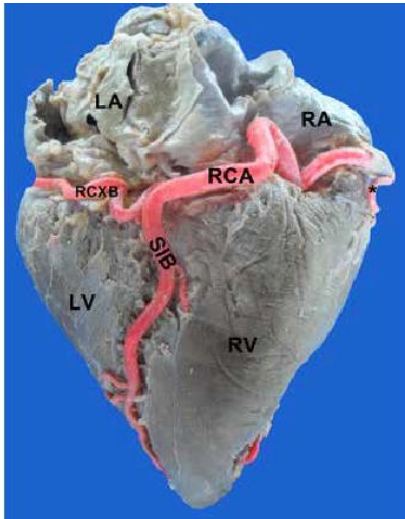
ARTERIA CORONARIA DEXTRA

bei Pferd und Schwein:

- stark entwickelt

als RAMUS CIRCUMFLEXUS DEXT.:

- verläuft im Sulcus coronarius dext. – tritt in den Sulcus interventricularis subsinuosus, als Ramus interventricularis subsinuosus – bis zur Apex cordis – RECHTSKORONARE VERSORGUNGSTYP!!!



Posterior view of the heart

RA: right atrium

LA: left atrium

RV: right ventricle

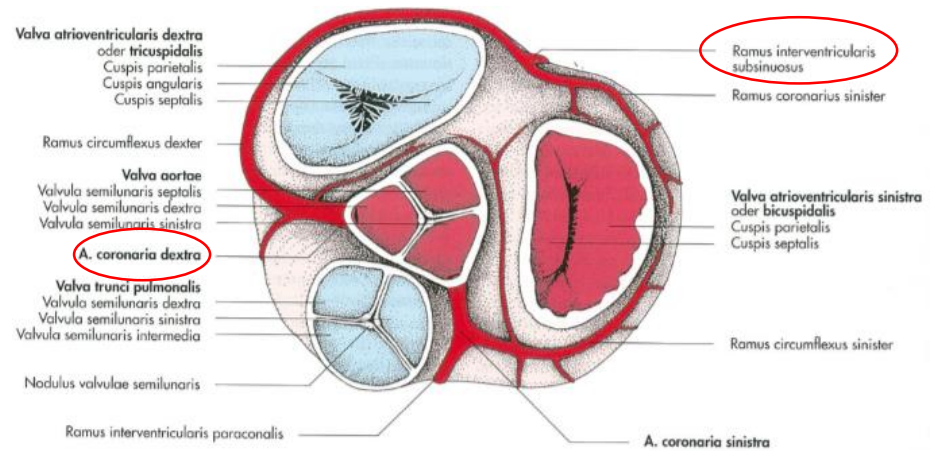
LV: left ventricle

RCA: right coronary artery

SIB: subsinusal interventricular branch ending in the apex

RCXB: right circumflex branch

(*): right marginal branch



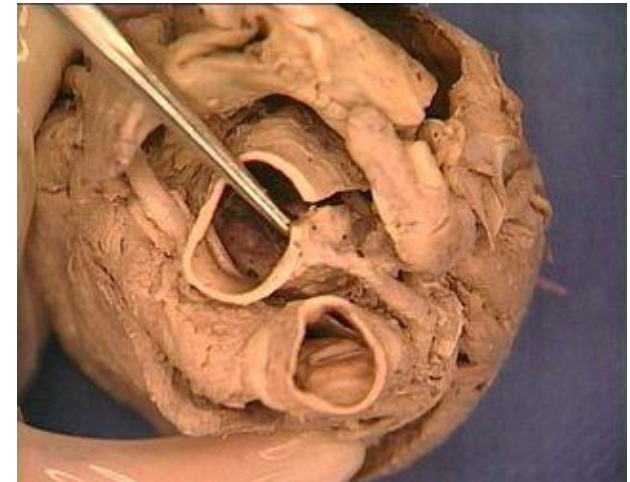Pferd

ARTERIA CORONARIA SINISTRA

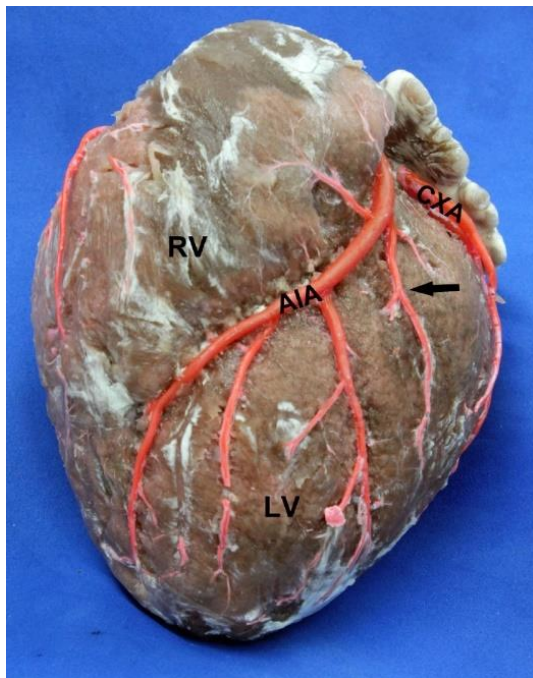
- **URSPRUNG:** Sinus aortae sinister

ÄSTE:

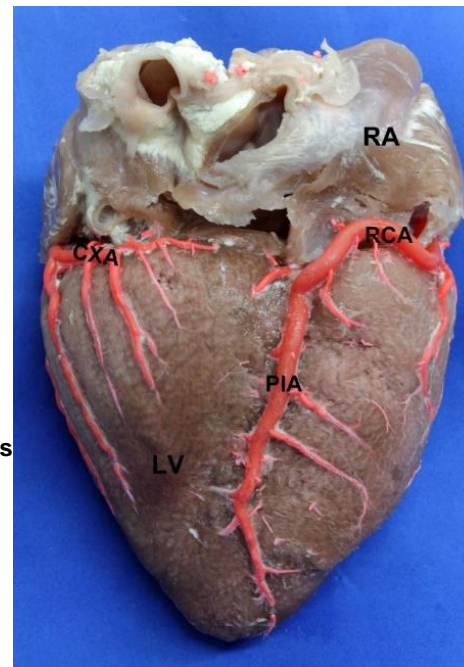
1. **RAMUS INTERVENTRICULARIS PARACONALIS**
2. **RAMUS CIRCUMFLEXUS SIN.**



A. coronaria sin.



V: Ventriculus sin.
 RV: Atrium dext.
 AIA: R. interventricularis ant.
 CXA: R. circumflexus
 Pfeile: R. anterior sup.



[Brazilian Journal of Cardiovascular Surgery](#)

Print version ISSN 0102-7638

Rev Bras Cir Cardiovasc vol.29 no.2 São José do Rio Preto Apr./June 2014

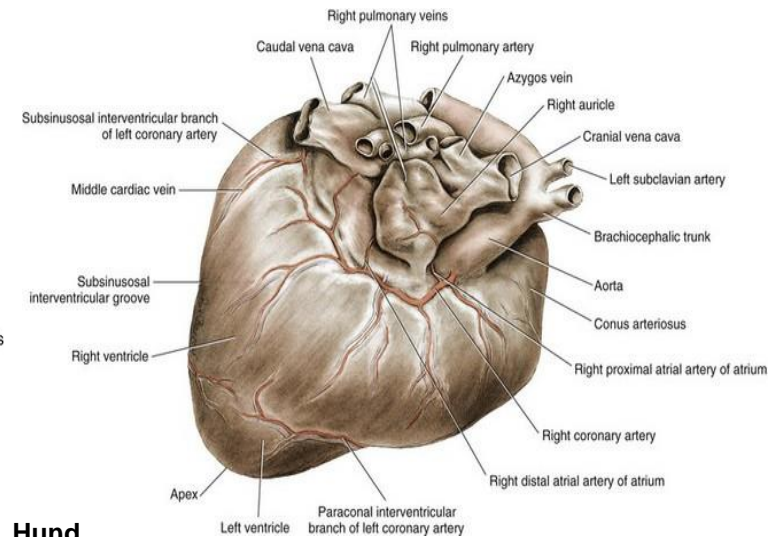
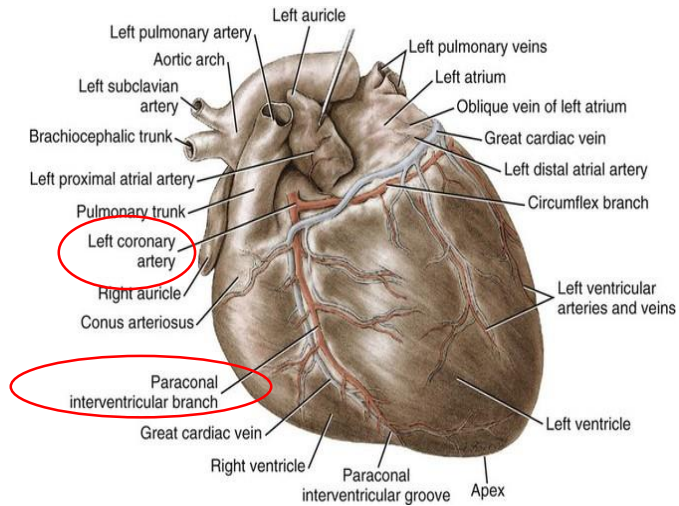
<http://dx.doi.org/10.5935/1678-9741.201400270>

LV: Ventriculus sin.
 RA: Atrium dext.
 RCA: A. coronaria dext.
 PIA: R. interventricularis post.
 CXA: R. circumflexus

ARTERIA CORONARIA SINISTRA

1. RAMUS INTERVENTRICULARIS PARACONALIS

- im Sulcus interventricularis paraconalis bis zur Herzspitze



Hund

ARTERIA CORONARIA SINISTRA

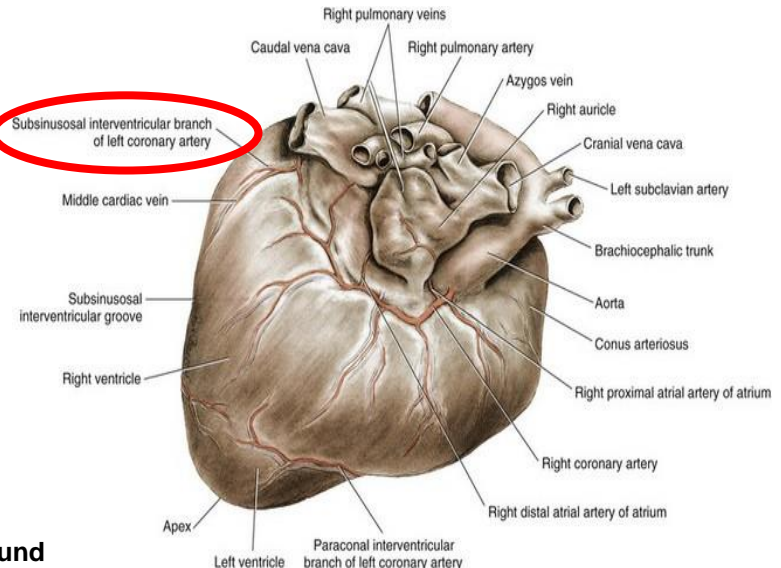
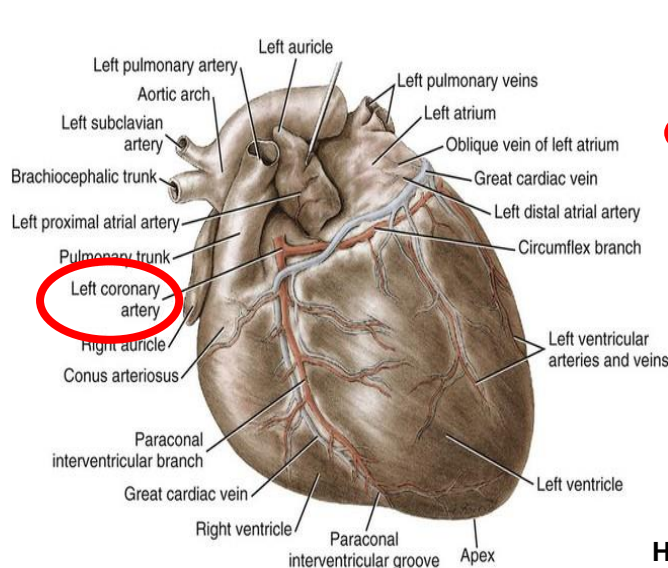
bei Fleischfresser und Wiederkäuern:

- stark entwickelt

RAMUS CIRCUMFLEXUS SIN.:

- im Sulcus coronarius sin. – erreicht die Facies atrialis – setzt sich als Ramus interventricularis subsinuosus im Sulcus interventricularis subsinuosus fort – bis zur Apex cordis - LINKSKORONARE

VERSORGUNGSTYP



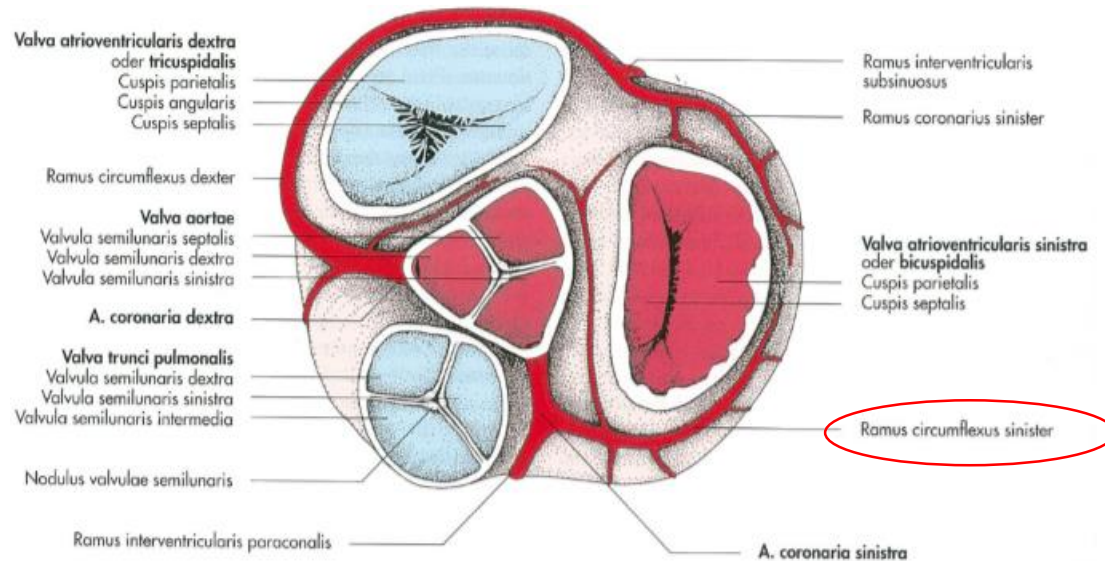
Hund

ARTERIA CORONARIA SINISTRA

bei Pferd und Schwein:

RAMUS CIRCUMFLEXUS SIN.:

- im Sulcus coronarius sin.- beendet in Höhe des Sulcus interventricularis subsinuosus!!!



Pferd

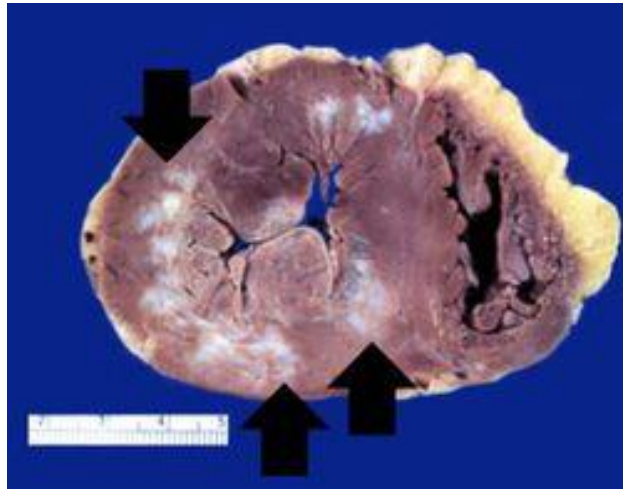
ANASTOMOSEN

- zwischen den Endverzweigungen der beiden Koronararterien **reichen sie für einen funktionierenden Kollateralkreislauf nicht aus**
- es handelt sich um **FUNKTIONELLE ENDARTERIEN**



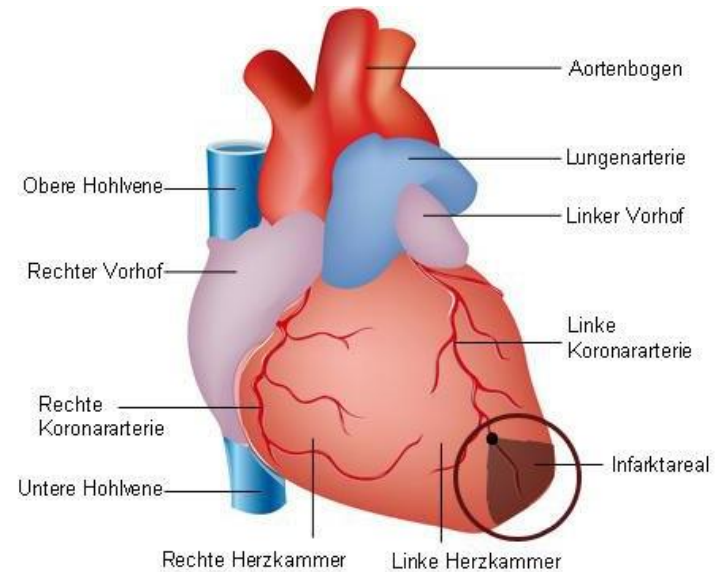
HERZINFARKT:

- bei Verengung der Koronararterienäste (durch Arteriosklerose) wird betroffene Herzmuskelabschnitt mangelhaft mit Sauerstoff versorgt.



This is a gross photograph of a heart with areas of old healed myocardial infarction (scars) outlined by arrows.

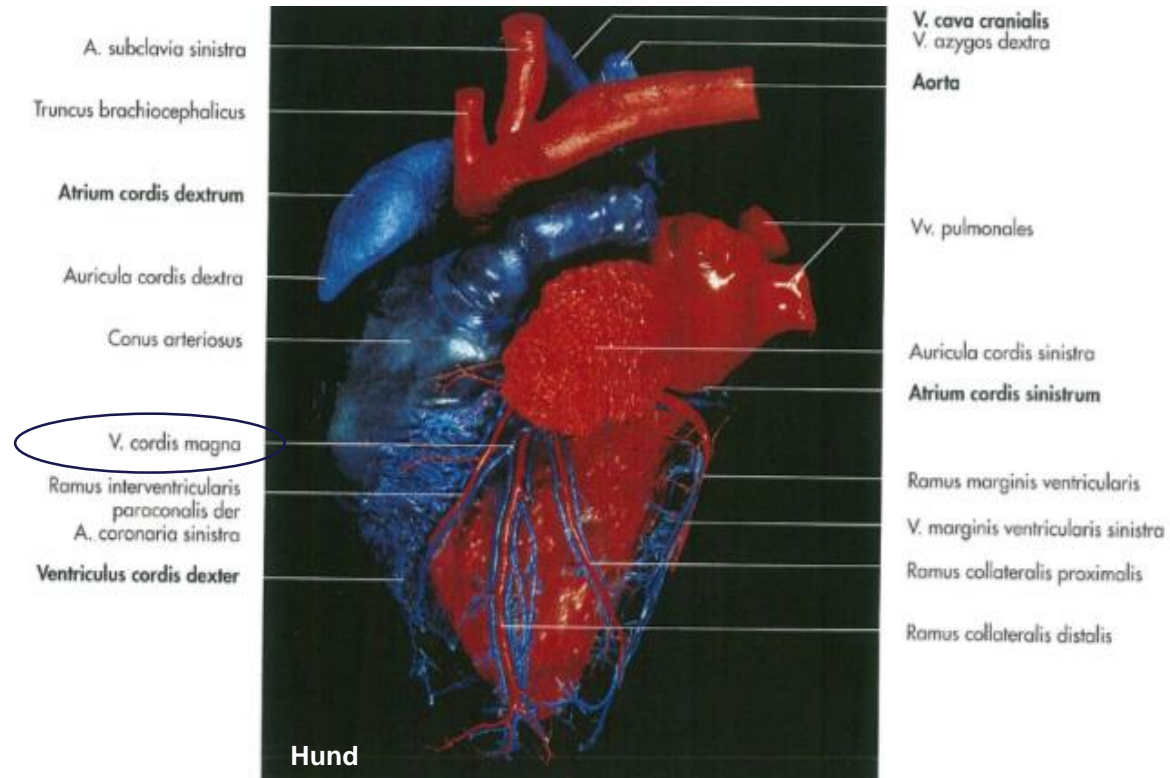
<http://peir.path.uab.edu>



HERZVENEN (VENAE CORDIS)

1. V. CORDIS MAGNA (V. CARDIACA MAGNA):

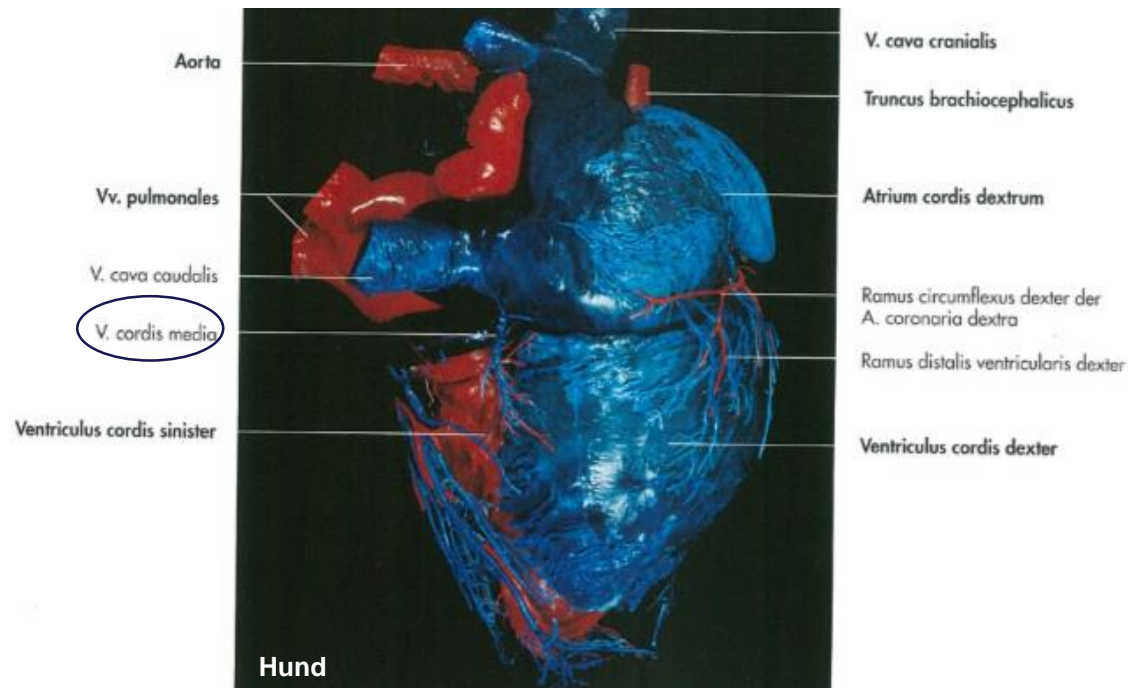
- Blut aus der Facies auricularis des rechten und linken Ventrikels
- beginnt als V. interventricularis paraconalis
- In den Sulcus coronarius



HERZVENEN (VENAE CORDIS)

2. V. INTERVENTRICULARIS SUBSINOSUS (V. CORDIS MEDIA):

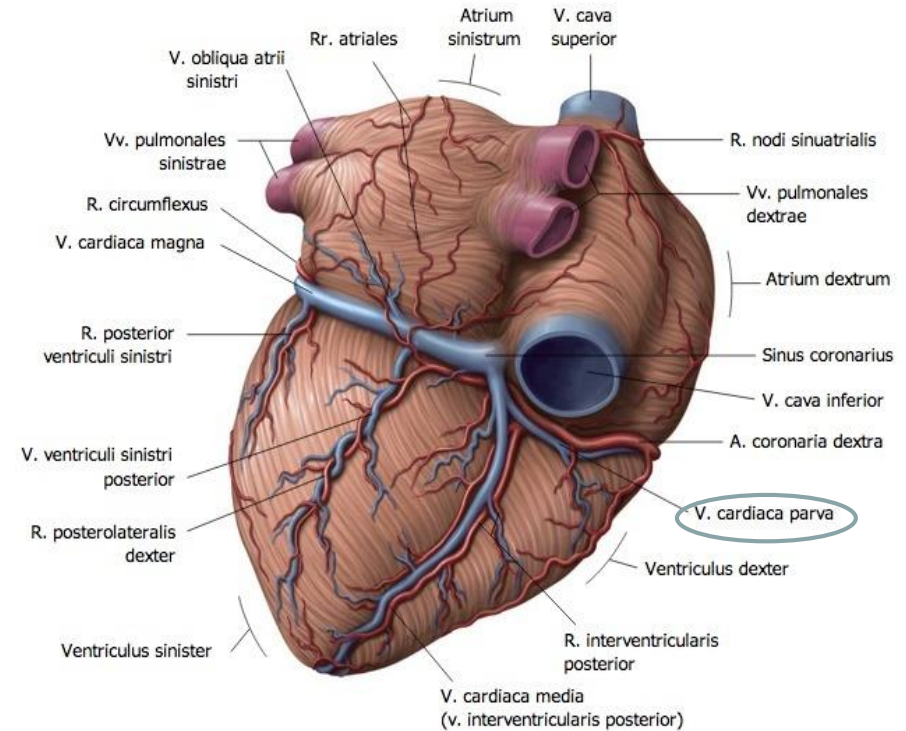
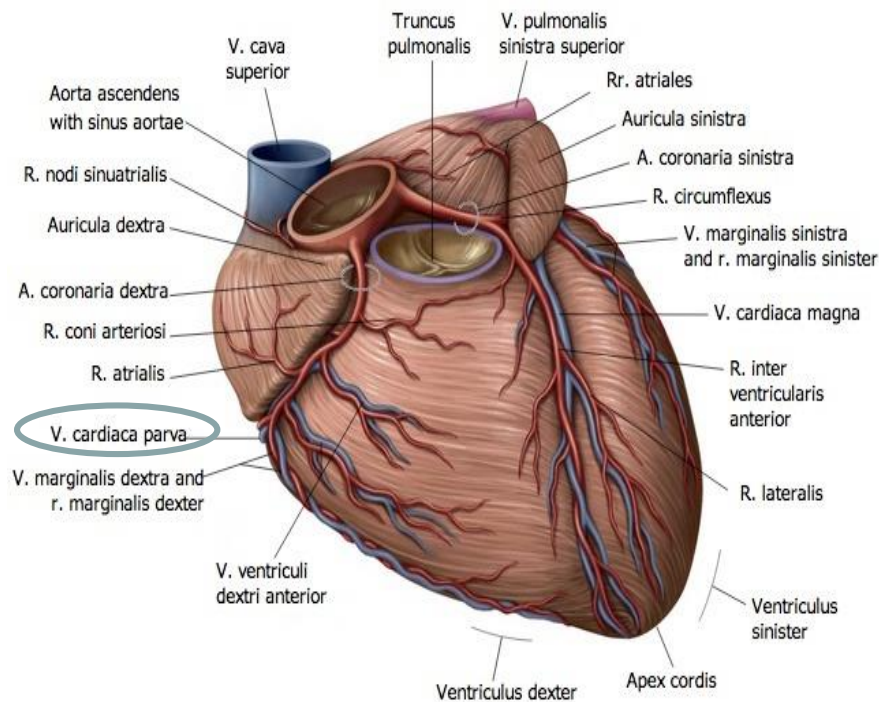
- im Sulcus interventricularis subsinuosus
- Blut aus beiden Ventrikeln
- In den Sulcus coronarius



HERZVENEN (VENAE CORDIS)

4. V. CORDIS PARVA (V. CARDIACA PARVA):

- verläuft im posterioren Abschnitt des rechten Sulcus coronarius
- Blut aus dem rechten Vorhof und der rechten Kammer



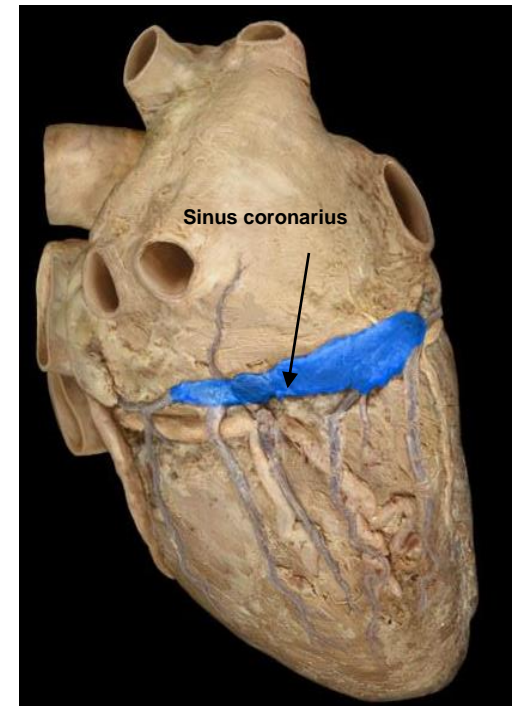
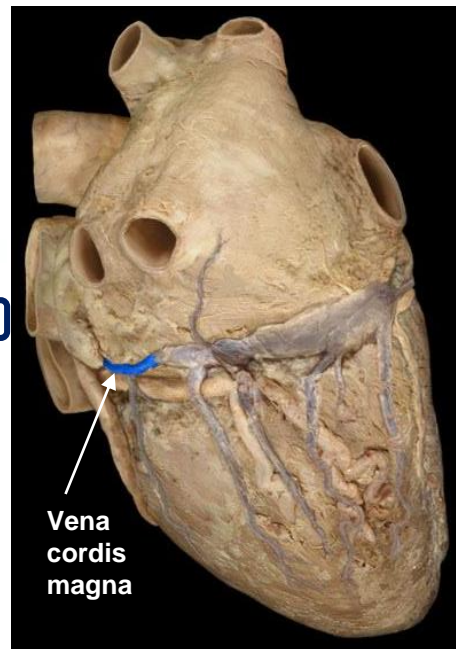
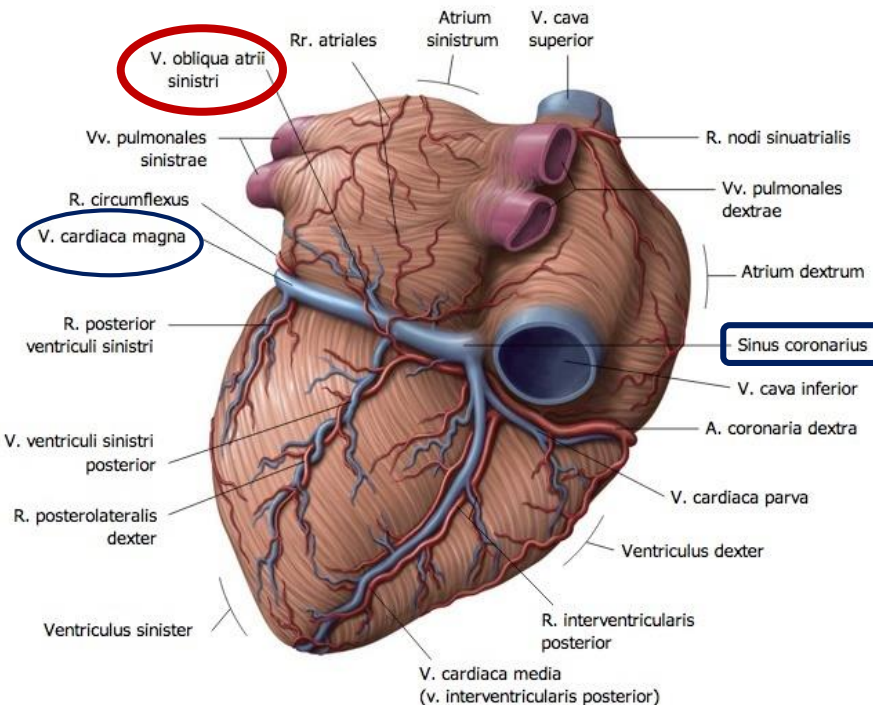
HERZVENEN (VENAE CORDIS)

5. V. OBLIQUA ATRII SINISTRI (MARSCHALL – VENE):

- aus der V. azygos sin. bei Hund, Pferd
- mündet in den Sinus coronarius
- liegt auf der Rückenseite des linken Vorhofs
- bildet die Grenze zwischen V. cordis magna und Sinus coronarius bei Hund und Pferd



John Marshall

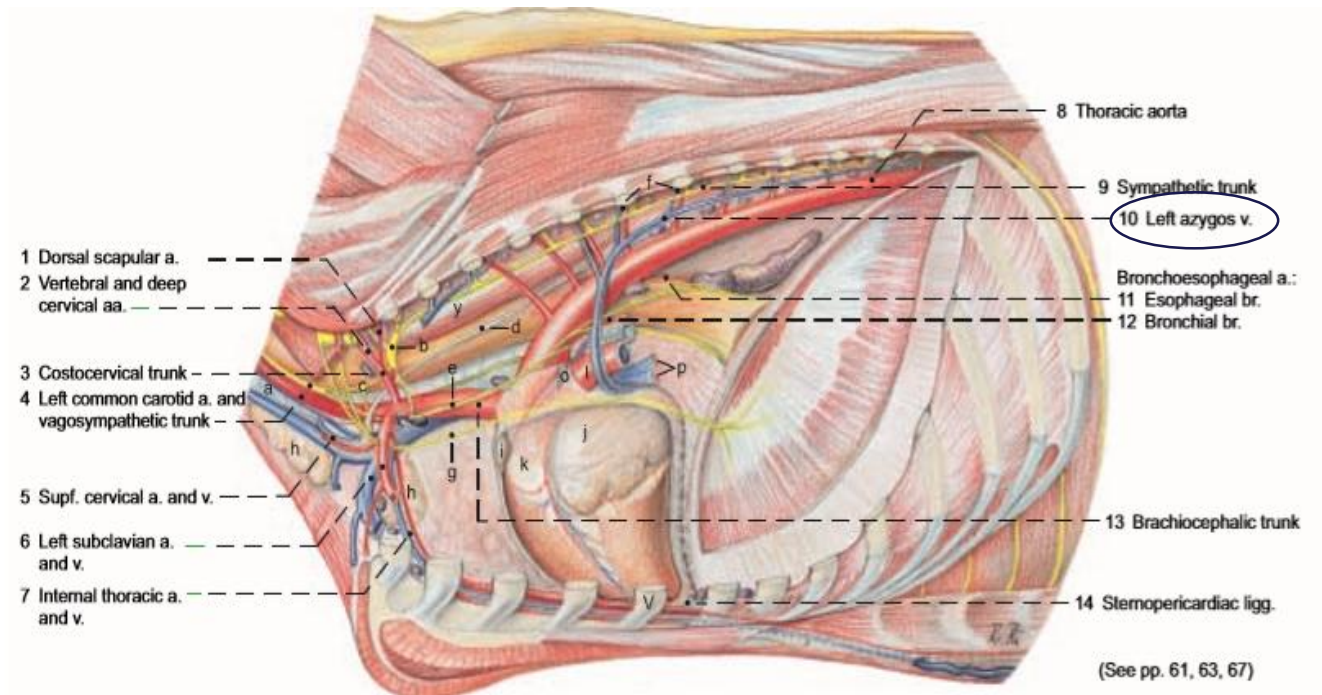


HERZVENEN (VENAE CORDIS)

6. V. CORDIS MAGNA/SINUS CORONARIUS:

BEI WIEDERKÄUERN UND SCHWEIN:

- V. azygos sin. bildet die Grenze zwischen V. cordis magna und Sinus coronarius



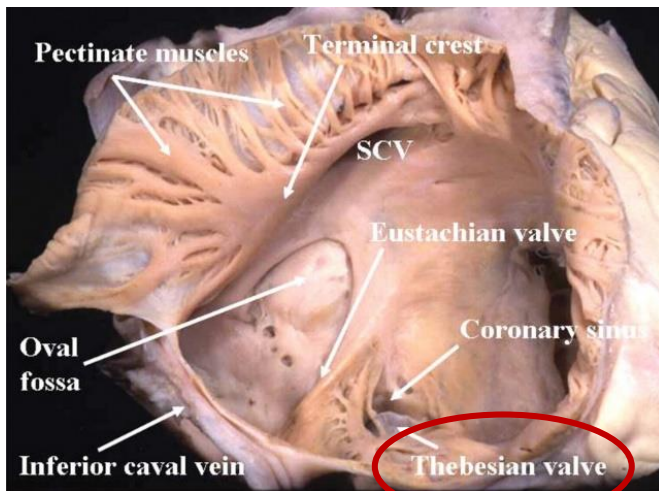
HERZVENEN (VENAE CORDIS)

6. SINUS CORONARIUS:

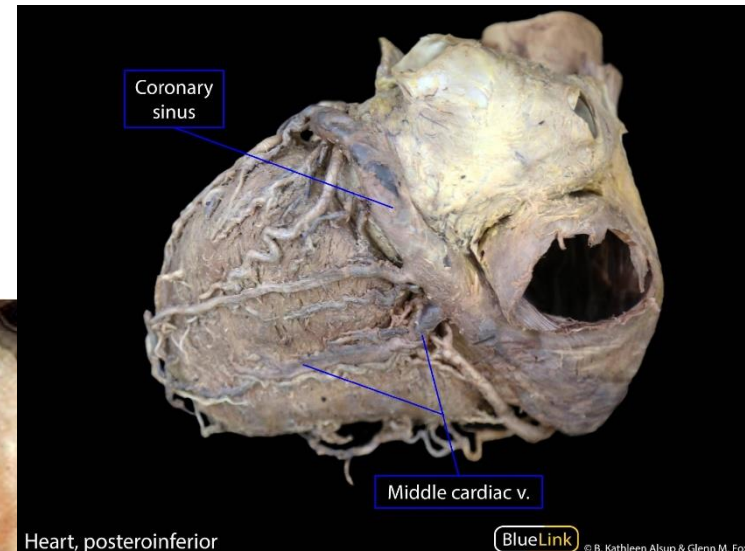
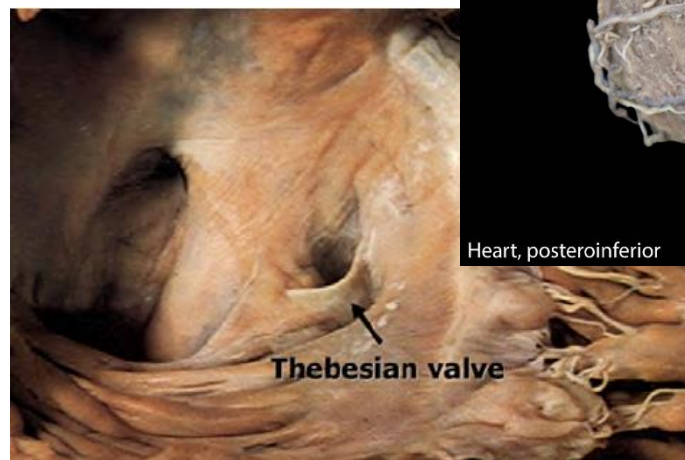
- ein Zusammenfluss mehrerer Herzvenen
- venöses Blut in den rechten Vorhof leitet
- liegt auf der Facies atrialis des Herzens
- verläuft quer zur Herzachse im Sulcus coronarius
- seine Mündungsstelle ist das Ostium sinus coronarii gleich oberhalb des Cupsis septalis - Valvula sinus coronarii (Valvula Thebesii)



Adam Christian Thebesius



<http://healthyheart-sundar.blogspot.com/2011/03/anatomy-of-heart.html>



<https://sites.google.com/a/umich.edu/blue-link/curricula/first-year-medical-curriculum/2015-2016-resources/sequence-2-cardiorespiratory/session-4-heart/lablink>

HERZVENEN (VENAE CORDIS)

in den SINUS CORONARIUS münden:

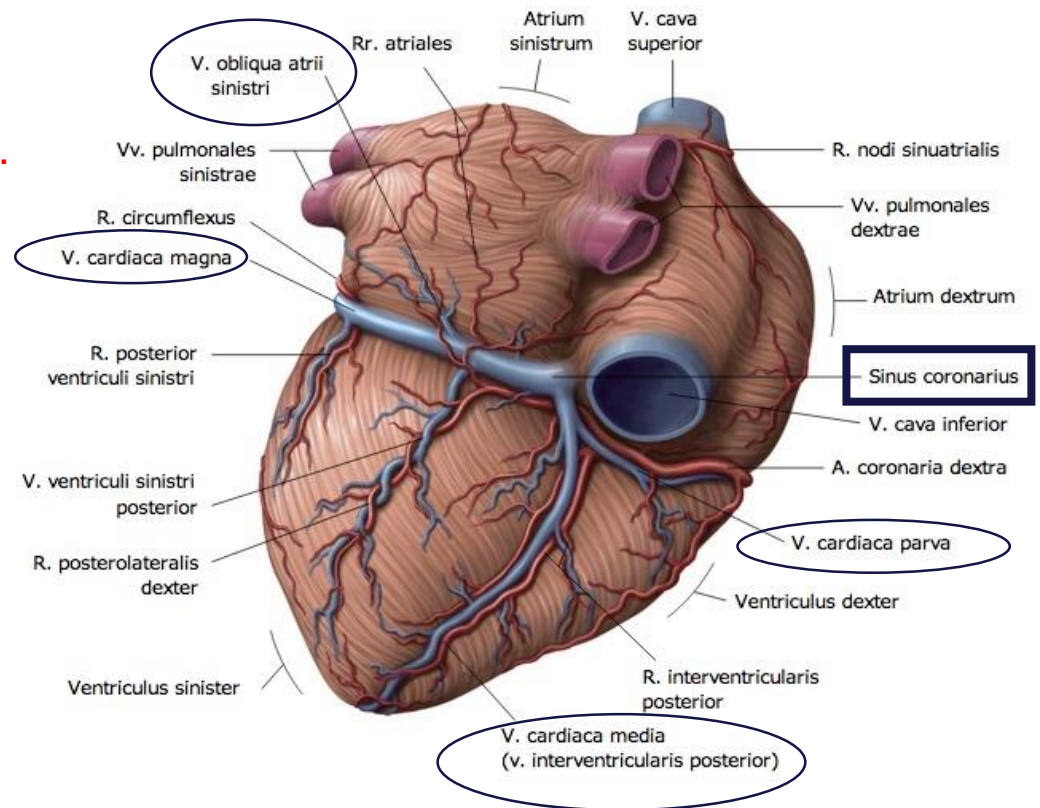
1.Vena cardiaca magna

2.Vena cardiaca media

3.Vena cardiaca parva

4.Vena obliqua atrii sinistri

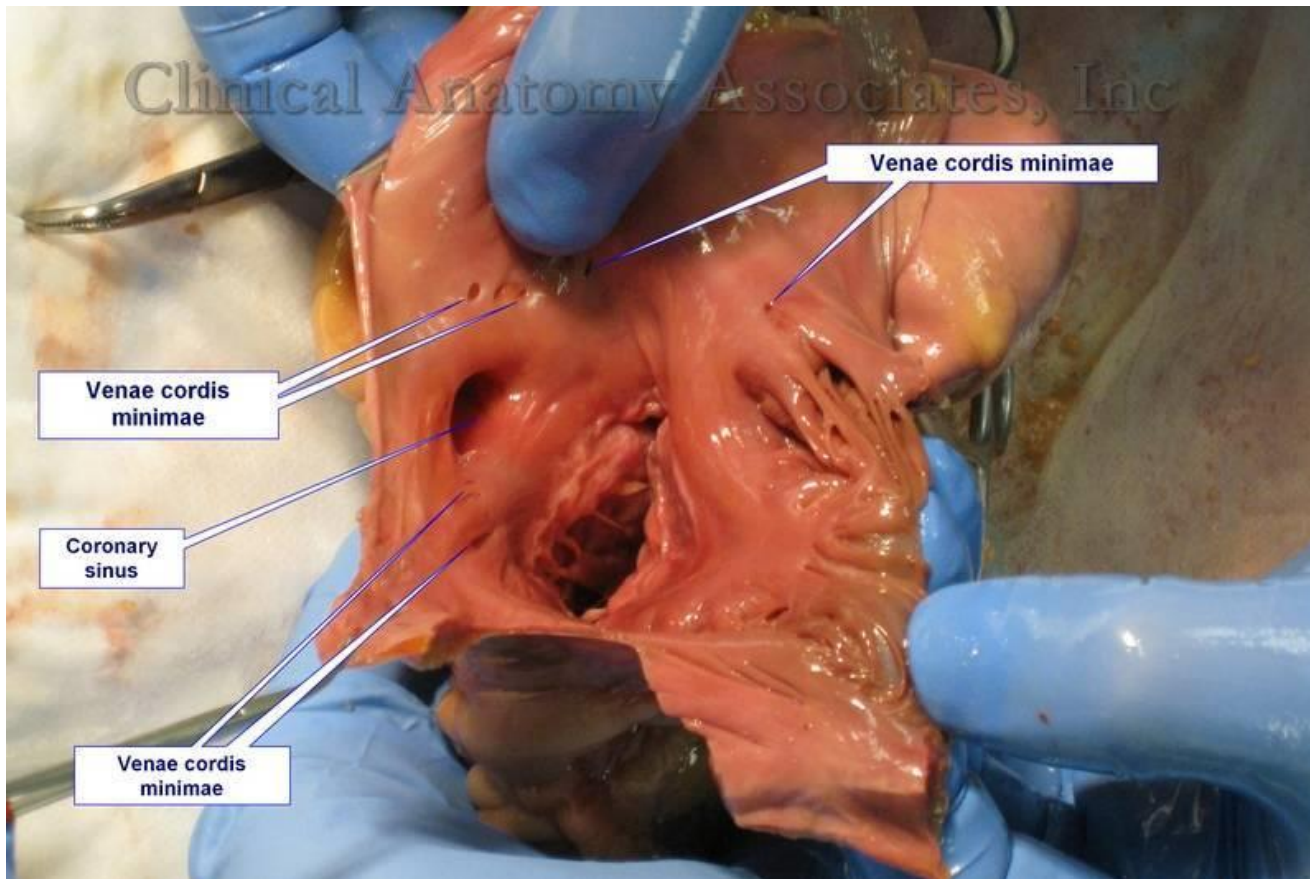
5.bei Wiederkäuern, Schwein: V. azygos sin.



HERZVENEN (VENAE CORDIS)

Vv. CARDIACAE MINIMAE (THEBESIIUS Venen):

- aus dem Myocardium
- münden direkt in den Vorhöfen und Kammern



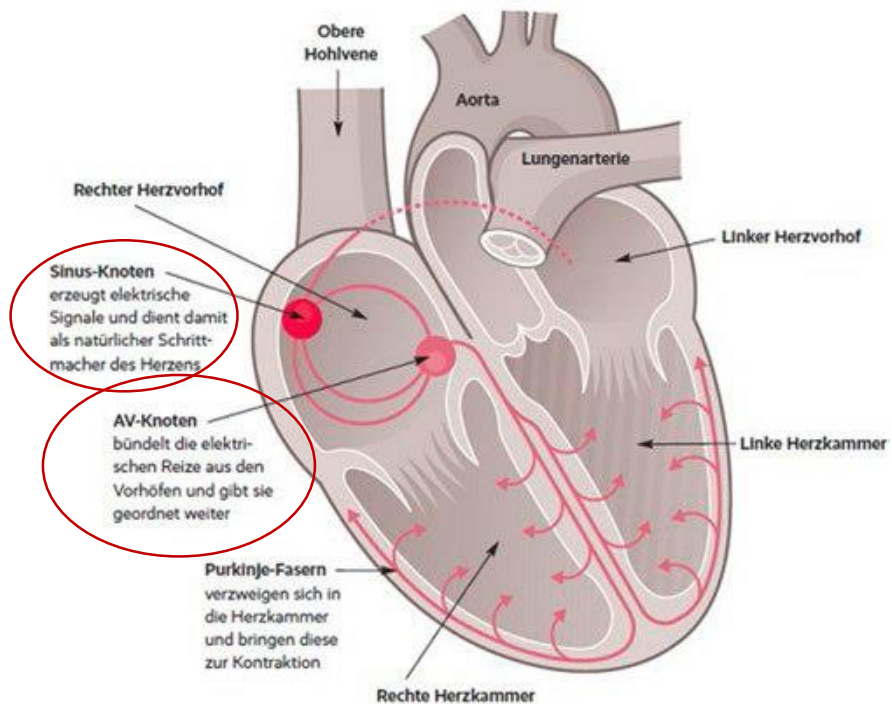
Adam Christian Thebesius

ERREGUNGSBILDUNGSSYSTEM

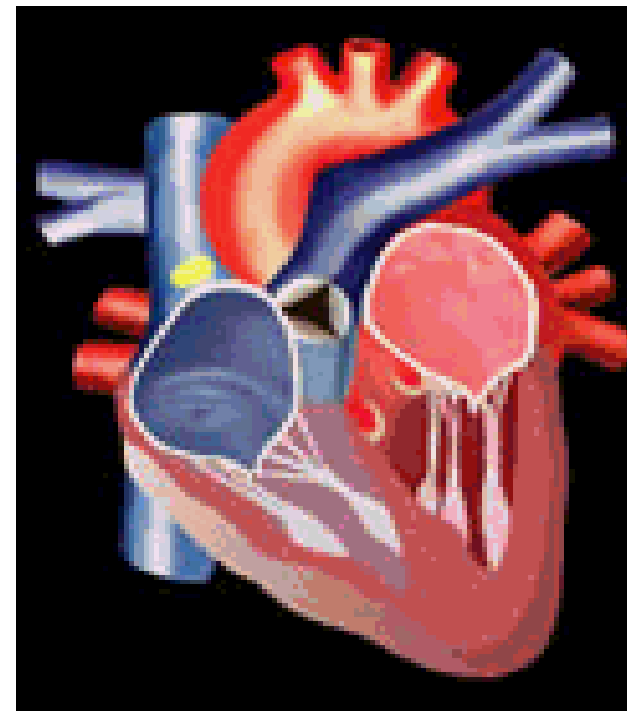
BESTANDTEILE:

1. SINUSKNOTEN (NODUS SINUATRIALIS, KEITH-FLACK-KNOTEN)

2. ATRIOVENTRIKULARKNOTEN (NODUS ATRIOVENTRICULARIS, ASCHOFF-TAWARA-KNOTEN)



http://www.info-praxisteam.de/2014/05/08_Vorhofflimmern.php




<http://anatomia.uw.hu/ora-035/ora-035-b.gif>

SINUSKNOTEN (NODUS SINUATRILAIS)

KEITH – FLACKSCHEN - KNOTEN

LAGE:

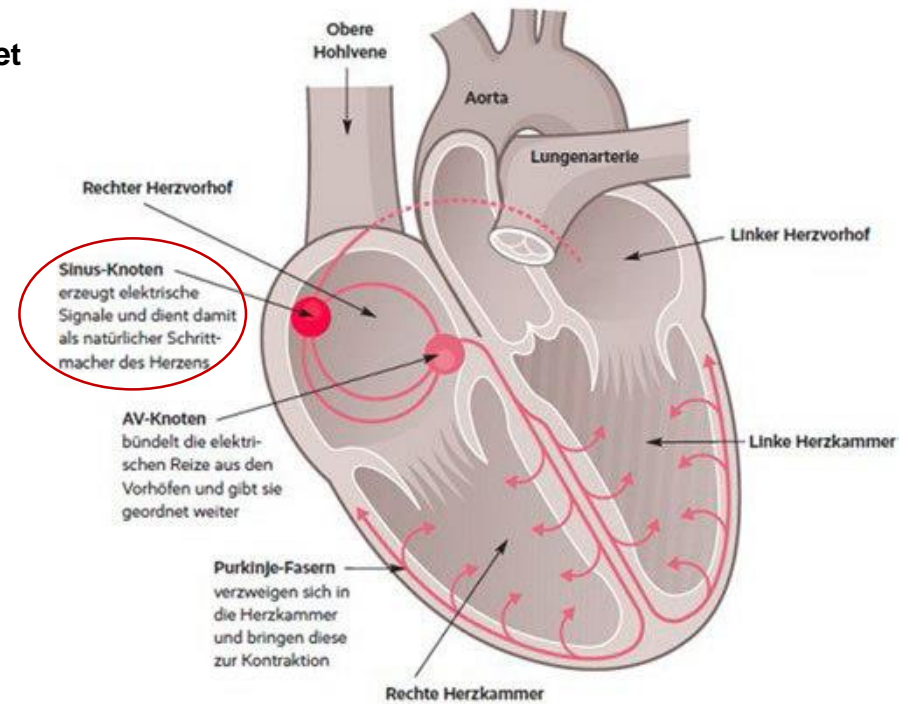
- im Bereich des Sulcus terminalis des rechten Vorhofes
- Im Bereich der Mündung der V. cava cranialis
- Verbindung mit der Arbeitsmuskulatur des Vorhofes
- die Erregung wird zum Atrioventrikularknoten geleitet



Sir Arthur Keith




Martin William Flack



ATRIOVENTRIKULARKNOTEN (NODUS ATRIOVENTRIKULARIS, AV-KNOTEN, ASHOFF – TAWARA - KNOTEN)

LIEGT:

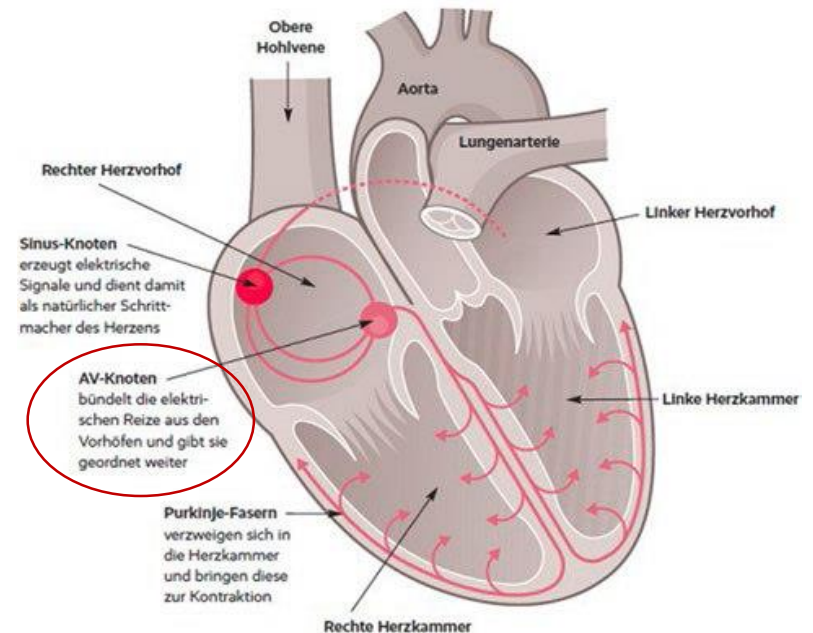
- am Boden des rechten Vorhofs
- in der Muskulatur des Septum interatriale eingebettet
- neben der Mündung des Sinus coronarius
- spezifische Gewebe – setzt sich fort in das Atrioventrikularsystem



Karl Albert Ludwig Aschoff



Sunao Tawara



ATRIOVENTRIKULARSYSTEM

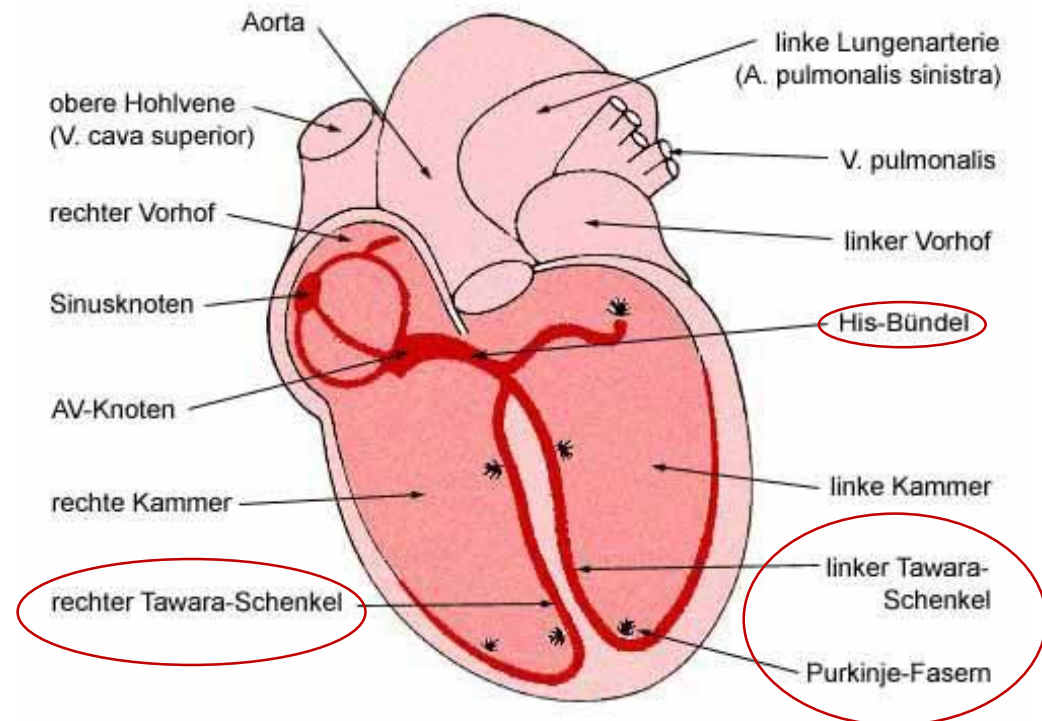
ERREGUNGSLEITUNGSSYSTEM

BESTANDTEILE:

1. HIS-BÜNDEL

2. TAWARA-SCHENKEL

3. PURKINJE-FASERN




HIS-BÜNDEL

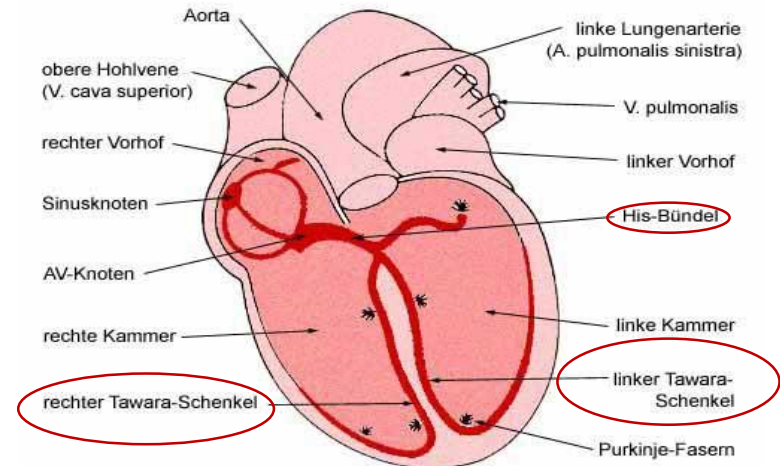
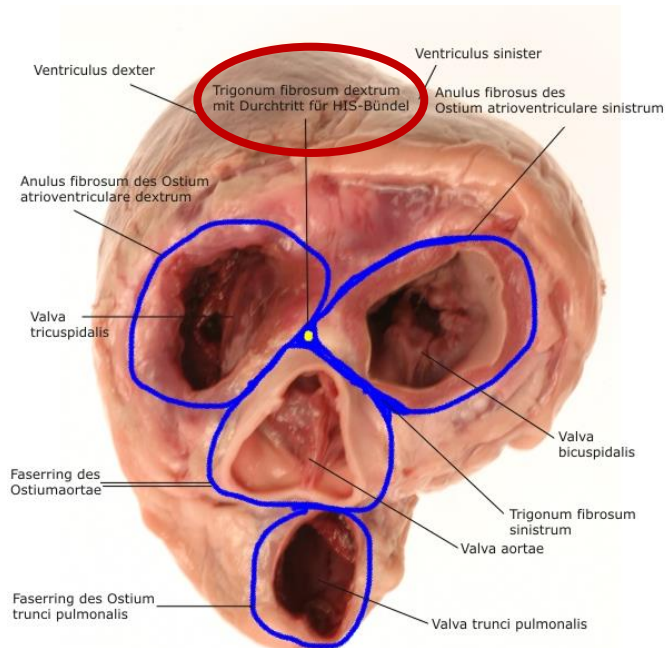
(FASCICULUS ATRIOVENTRICULARIS)

- Anfang des Erregungsleitungssystem
 - AV-Knoten setzt sich in den Stamm des His-Bündels fort
 - durchsetzt das Trigonum fibrosum dextrum
- am Oberrand des muskulären Teils der Kammerscheidewand spaltet sich in zwei Schenkel:

1. Crus dextrum
2. Crus sinistrum (TAWARA-SCHENKEL)



Wilhelm His



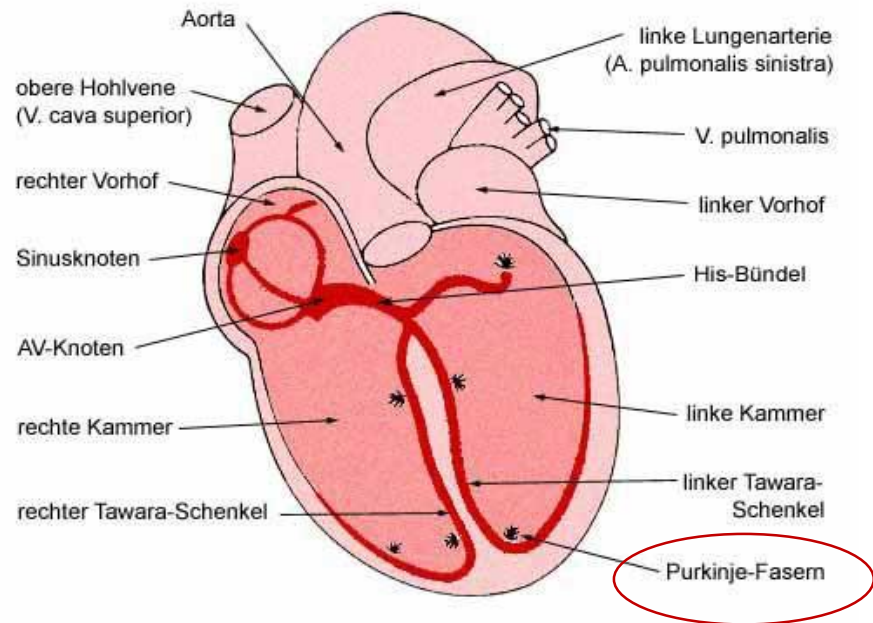
https://www.unimuenster.de/imperia/md/content/pharmaz_und_med_chemie/studieren/semester7semesterpharmako/blutdruckratte0703.pdf

PURKINJE - FASERN

- Ausläufer des His-Bündels
- enden in der Arbeitsmuskulatur

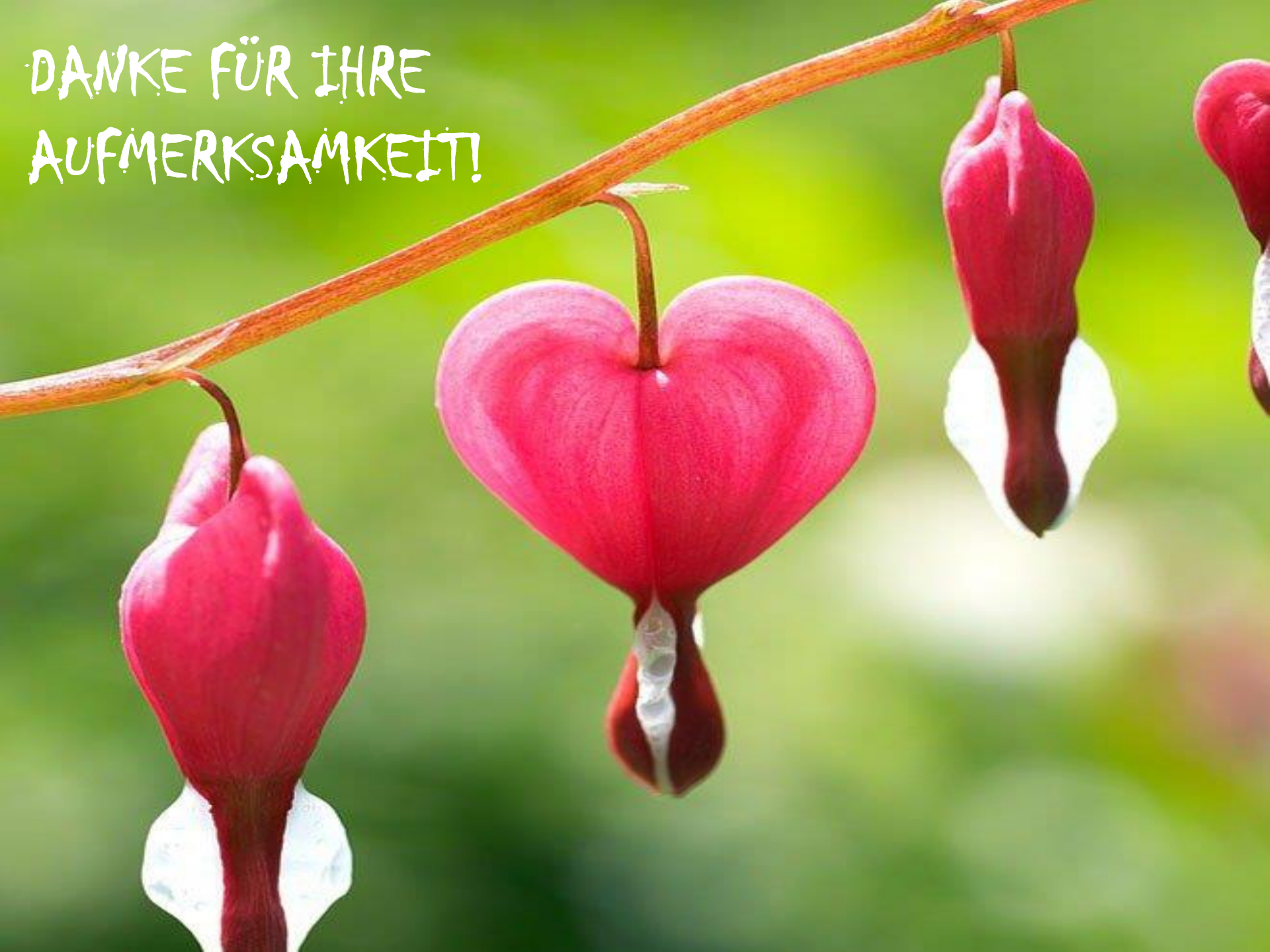

Jan Evangelista Purkyně



https://www.unimuenster.de/imperia/md/content/pharmaz_und_med_chemie/studieren/semester/7semesterpharmako/blutdruckratte0703.pdf

DANKE FÜR IHRE
AUFMERKSAMKEIT!



BIBLIOGRAPHIE

- 1. R. Nickel, A. Shummer, E. Steiferle: Lehrbuch der Anatomie der Haustiere Band III., 2. Auflage**
- 2. Klaus-Dieter Budras, Patrick H. McCarthy , Wolfgang Fricke : Renate Richter Anatomy of the Dog, 5th revised Edition**
- 3. Klaus-Dieter Budras , W.O.Sack, Sabine Röck : Anatomy of the Horse 5th revised Edition**
- 4. Klaus – Dieter Budras, Rober E. Habel: Bovine Anatomy, 1st Edition**
- 5. Miller’s Anatomy of the dog, 4th Edition**
- 6. König – Liebich: Anatomie der Haussäugetiere, 4. Auflage**
- 7. König – Liebich: Veterinary Anatomy of Domestic Mammals, 4th Edition**

BIBLIOGRAPHY

<http://e-learning.studmed.unibe.ch/>

<http://mischavoekt.weebly.com/>

<http://library.med.utah.edu/>

<https://drsvenkatesan.com>

<http://www.revespcardiol.org/>

<http://www.e-heart.org/>

<http://histologyatlas.wisc.edu/>

<http://www.thebodyonline.net/>

[**https://academic.amc.edu**](https://academic.amc.edu)