

## A16-17 Vaginae et bursae synoviales a ló elülső és hátulsó végtagjain

\*\*\*A két tétel bevezetése teljesen megegyezik, ezért egybevitük a kettőt a kidolgozáshoz. Az állatfajonkénti különbségek elvileg nem része a tételnek, de a rend kedvéért feltüntettük a fontosabbakat, mivel a vizsgáztató rákérdezhet, illetve más tételnél előjöhet. Jelen összefoglaló az Anatómia szigorlat 2019-ben publikált tételsorának követelménye, nem tartalmazza az összes szóba kerülő képletet, csak a klinikailag vagy anatómiailag jelentőséggel bírókra koncentráltunk.\*\*\*

### EGYES IZOMI SEGÍTŐ KÉPLETEK:

**recessus:** az ízületi tok tágulata (nem tartozik a tételhez)

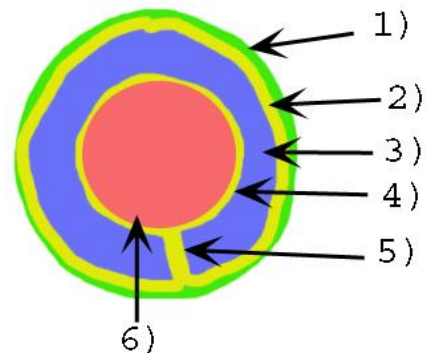
**retinaculum:** lényegében a pólya megvastagodás, annak részeként, *synovialis* réteg nélkül vesz részt az ínak rögzítésében (nem tartozik a tételhez)

**bursa:** nyálkatömlő - *synovia*-t tartalmazó zárt tömlő

- *str. synoviale*
- *str. fibrosum*
- egyes *bursák* közlekedhetnek egy környező ízület üregével
- feladata az alápárnázás
- fajtái:
  - *bursa synovialis submuscularis* – izom alatti
  - *bursa synovialis subfascialis* – pólya alatti
  - *bursa synovialis subtendinea* – ín alatti
  - *bursa synovialis subcutanea* – bőr alatti

**vagina synoviales** – ínhüvely

- általános felépítés: ld. kép
  - 1): *stratum fibrosum*
  - 2): *stratum synoviale parietalis* [lamina externa]
  - 3) *cavitas synovialis*
  - 4) *stratum synoviale visceralis* [lamina interna]
  - 5) *mesotendineum* – ezen keresztül zajlik az izom ér-, és idegellátása
- egyes ínhüvelyek közlekedhetnek egy környező ízület üregével
- feladata alápárnázás, siklófelület biztosítása és táplálás
- *vagina synoviales communis* – több ín fut benne



## A MELLŐ VÉGTAGON:

*Bursa subligamentosa supraspinalis*

- a *lig. nuchae/lig. supraspinale* és az első pár hátcsigolya (Th 2-5) *proc. spinosus*-ai között
- részt vesz a mar kialakításában, a nyeregteher viselésében

*Bursa subcutanea prescapularis*: a bőr és a *spina scapulae* között

*Bursa intertubercularis*

- a *sulcus intertubercularisban*, a *m. biceps brachii* eredési ina alatt (eredés: *tub. supraglenoidale*)
- **NEM közlekedik** a vállízülettel (!)
- kutyában ugyanitt ínhüvely, (*vagina synovialis intertubercularis*) ami általában **közlekedik** a vállízülettel

*bursa subcutanea olecrani*: a bőr és az *olecranon* között

*bursa intratendinea olecrani*: *m. triceps brachii caput mediale* és *caput longum* között

*bursa subtendinea m. tricipitis brachii*: a *m. triceps brachii* tapadási ina és az *olecranon* között

**A csuklóízület nyújtói oldalán:** az összes izom saját ínhüvelybe foglaltan halad át (pl.: *vag. tendinis m. ext. carpi rad.*) a radius distalis cranialis részén lévő árkaikban (pl.: *sulcus tendinis m. extensor carpi radialis*)

## A csuklóízület hajlító oldalán:

*canalis carpi* - kéztőalagút

- szorosan véve nem a tétel része, de megértéséhez szükséges
- csontos alapja a *carpus* felső csontsora
- a *retinaculum flexorum* zárja le alagútnak, ebben haladnak át az ujjhajlítók

*vagina synovialis communis mm. flexorum* – felső közös ínhüvely

- a *carpus* alagútban
- a *retinaculum flexorum* rögzíti
- benne halad mindkét ujjhajlító ina [*m. flexor dig. superficialis et profundus*]
- benne halad az *a. mediana palmaris*, utolsó szakasza [folytatása az *a. dig. palmaris comm. II.*]
- benne halad a *n. palmaris medialis* [*n. digitalis palmaris comm. II, ex n. medianus*]

*vagina tendinorum digitorum manus* – alsó közös ínhüvely

- a csüdízület mögött a *scutum proximale* felszínén halad
- a *lig. anulare digiti* rögzíti
- benne halad mindkét ujjhajlító ina [*m. flexor dig. superficialis et profundus*]
- benne található a *manica flexoria* (a felületes ujjhajlító ina körbeveszi a mély ujjhajlító inát)

*bursa subtendinea m. extensoris digitorum communis*: a *m. ext. dig. comm.* és a csüdízület között

*bursae subtendineae mm. interosseorum manus*: a kétoldali *tractus appositus* (ex *m. interosseus medius*) alatt a csüdízület lateralis/medialis alsó széleinél, a *m. extensor digitorum communis*sal való egyesülése előtt

*bursa podotrochlearis manus* [Braueli]: a *m. flexor digitorum profundus* és a nyírcsont között.

#### **A HÁTULSÓ VÉGTAGON:**

*bursa subcutanea trochanterica*: a bőr és a *trochanter major* között

*bursa subcutanea iliaca* [coxalis]

- a bőr és a *tuber coxae* között
- lovakban kiemelt klinikai jelentőség
- mellette fut az *a. circumflexa ilium profunda* és a *n. cutaneus femoris* lat.

*bursa subfascialis prepatellaris*: a fascia és a patella között

*bursae subtendinae prepatellares*: a *m. quadriceps femoris* fejei és a patella között

*bursa infrapatellaris proximalis*: a *lig. patellae intermedium* és a patella között

*bursa infrapatellaris distalis*: a *lig. patellae intermedium* és a tibia között

*bursa subcutanea calcanea*: a bőr és a *tendo plantaris* között a *tuber calcanei*-nél

*bursa calcanea m. flexoris digitorum superficialis* [b. subtendinea calcanea]

- a *tendo m. gastrocnemii* és a *tendo m. flexor digitorum superficialis* között
- proximálisan egy tenyérrnyit a *tarsus* fölé ér
- distálisan kb, a *tarsus* közepéig nyúlik a *tendo plantaris* és a *lig. plantare longum* közé
- lóban általában közlekedik a *b. tendinis calcanei*-vel

*bursa tendinis calcanei*

- a *tendo accessorius* és a *tendo m. gastrocnemii* két tapadási ina között
- lóban általában közlekedik a *b. calcanea m. flexoris digitorum superficialissal*

**A tarsus hajlító oldalán:** az összes *tarsus* hajlító és ujjnyújtó izom saját ínhüvelyében halad (kutyában a *m. ext. digitorum lateralis* és a *m. fibularis brevis* közös ínhüvelyben).

*bursa subtendinea m. tibialis cranialis*: a *m. tibialis cranialis* medialis tapadási ina és a *tarsus* medialis kollaterális szalagjának tapadása között.

#### **A tarsus nyújtói oldalán:**

- *m. flexor digitorum superficialis*: a *galea calcanea* rögzíti a *tuber calcanei*n
- *m. flexor digitorum profundus*:
  - részei saját ínhüvelybe foglaltan haladnak a *tarsus* területén
  - a *m. flexor digitorum profundus* a *retinaculum flexorium* által rögzítve
  - a *m. flexor digitorum medialis* és a *m. tibialis caudalis* a *sulcus malleolus medialis*on halad
  - a *m. flexor digitorum lateralis* a *sustentaculum talin* halad
- ezen okokból miatt felső közös ínhüvelyre nincs szükség

*vagina tendindegum digitorum pedis* – alsó közös ínhüvely

- a csüdízület mögött a *scutum proximale* felszínén halad
- *lig. anulare digiti* rögzíti
- benne halad mindkét ujjhajlító ina [*m. flexor digitorum superficialis et profundus*]
- benne található a *manica flexoria* (a felületes ujjhajlító ina körbeveszi a mély ujjhajlító inát)

*bursa subtendinea m. extensoris digitori longi*: a *m. ext. dig. longus* és a csüdízület között

*bursae subtendineae mm. interosseorum pedis* – a kétoldali *tractus appositus* (ex *m. interosseus medius*) alatt a csüdízület lateralis alsó széleinél, a *m. extensor dig. longus*sal való egyesülése előtt

*bursa podotrochlearis pedis* [Braueli]: a *m. flexor digitorum profundus* és a nyírcsont között