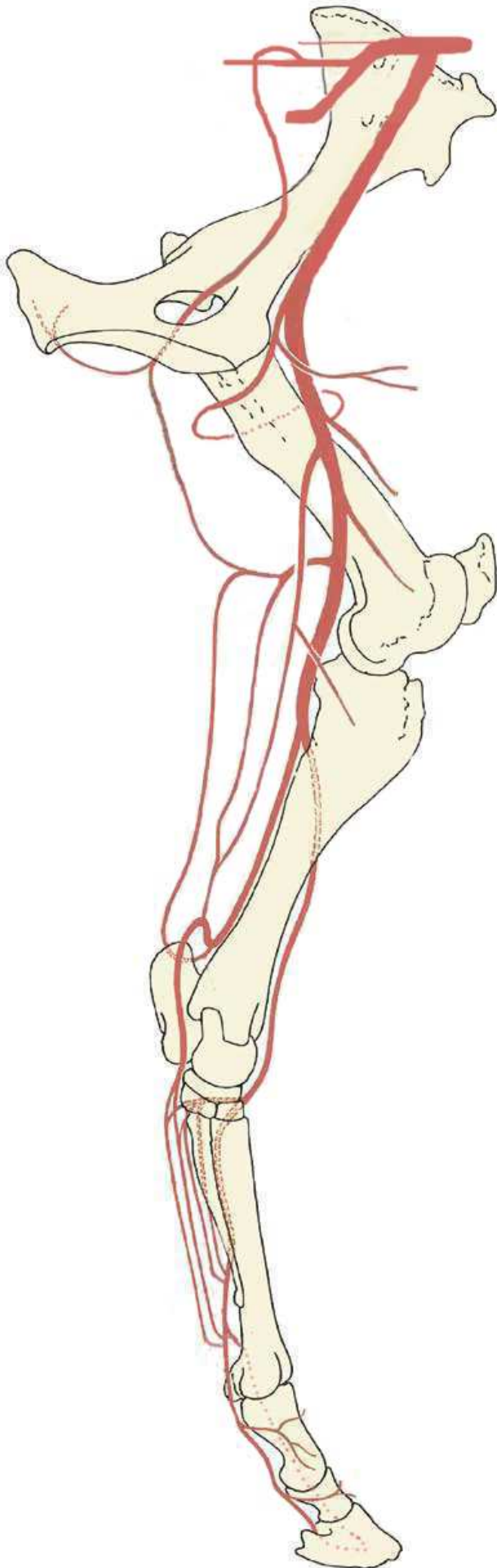


MAIN ARTERIES OF THE EQUINE HINDLIMB



- A. ILIACA INTERNA (1)
 - A glutea caudalis (2)
 - A. obturatoria (3)
 - A. pudenda interna
- A. ILIACA EXTERNA (4)
 - A. circumflexa ilium profunda
 - A. cremasterica
 - A. uterina
- A. profunda femoris (5)
 - A. circumflexa femoris medialis (6)
 - Ramus obturatorius
 - Ramus profundus
 - Ramus ascendens
 - Ramus transversus
 - Truncus pudendoepigastricus (7)
 - A. epigastrica caudalis
 - A. pudenda externa
 - Ramus scrotalis / labialis ventralis
 - A. penis cranialis
 - A. epigastrica caudalis superficialis
 - Rami preputiales
- A. femoralis (8)
 - A. circumflexa femoris lateralis (9)
 - A. saphena (10)
 - Ramus cranialis et caudalis
 - A. genus descendens (11)
 - A. caudalis femoris (distalis) (12)
 - Ramus ascendens (13)
 - Ramus descendens (14)
- A. poplitea (15)
 - A. genus proximalis lateralis / medialis
 - A. genus media
 - A. genus distalis lateralis / medialis
- A. tibialis caudalis (16)
 - A. plantaris medialis (17)
 - Ramus profundus (18)
 - Ramus superficialis [=A. digitalis plantaris communis II] (19)
 - A. plantaris lateralis (20)
 - Ramus profundus (21)
 - Ramus superficialis [=A. digitalis plantaris communis III] (22)
- Arcus plantaris profundus (23)
 - Aa. metatarsae plantares II et III (24)
- A. tibialis cranialis (25)
 - Ramus superficialis
- A. dorsalis pedis (26)
 - A. tarsea perforans (27)
 - A. metatarsea dorsalis III (28)
 - Ramus perforans distalis (29)
- A. digitalis medialis (30)
 - R. plantaris phalangis proximalis
 - R. dorsalis phalangis proximalis
 - R. plantaris phalangis mediae
 - R. dorsalis phalangis mediae
 - R. tori digitalis
 - A. coronalis
 - R. dorsalis phalangis distalis
- A. digitalis lateralis (31)
 - R. plantaris phalangis proximalis
 - R. dorsalis phalangis proximalis
 - R. plantaris phalangis mediae
 - R. dorsalis phalangis mediae
 - R. tori digitalis
 - A. coronalis
 - R. dorsalis phalangis distalis
- Arcus terminalis (32)

MAIN ARTERIES OF THE EQUINE HINDLIMB

