

A16-17 Die Sehnenscheiden und Schleimbeutel an der Vordergliedmaße und an der Hintergliedmaße des Pferdes

***Da die ersten Abschnitte beider Themen identisch sind, haben wir sie für diese Ausarbeitung zusammengelegt. Theoretisch werden die tierartlichen Unterschiede nicht in diese Themen miteinbezogen, aber zur Sicherheit haben wir die wichtigsten Unterschiede hervorgehoben, da der Prüfer trotzdem nach ihnen fragen kann und sie auch für andere Themen interessant sein können. Diese aktuelle Ausarbeitung basiert auf den Anforderungen der 2019 veröffentlichten Themenliste für das mündliche Anatomie Rigorosum an der Veterinärmedizinischen Universität Budapest. Sie beinhaltet nicht alle möglicherweise dazugehörenden Strukturen, nur diejenigen die anatomisch oder klinisch relevant sind. ***

EINIGE ZUSÄTZLICHEN STRUKTUREN VON MUSKELN:

Recessus: Ausbuchtung der Gelenkkapsel (nicht enthalten in diesem Thema)

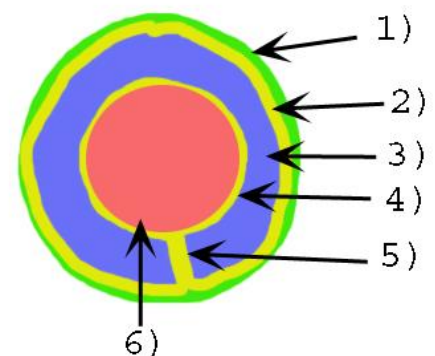
Retinaculum: Technisch ein verdickter Teil der Faszie, der an der Befestigung der Sehnen ohne Synovialschicht beteiligt ist (nicht enthalten in diesem Thema)

Bursa: geschlossener Hohlraum, der Synovia enthält

- *Str. synoviale*
- *Str. fibrosum*
- Einige *Bursae* können mit dem Hohlraum eines nahegelegenen Gelenks kommunizieren
- Hauptaufgabe ist die Polsterung
- Typen:
 - *Bursa synovialis submuscularis* – unter einem Muskel
 - *Bursa synovialis subfascialis* – unter der Faszie
 - *Bursa synovialis subtendinea* – unter einer Sehne
 - *Bursa synovialis subcutanea* – unter der Haut

Vagina synoviales – Sehnenscheide

- Genereller Aufbau: Siehe Abbildung
 - 1): *Stratum fibrosum*
 - 2): *Stratum synoviale parietalis* [Lamina externa]
 - 3) *Cavitas synovialis*
 - 4) *Stratum synoviale viscerale* [Lamina interna]
 - 5) *Mesotendineum* – hierdurch läuft die Blut- und Nervenversorgung der Sehne
- Einige Sehnenscheiden kommunizieren mit dem Hohlraum eines nahegelegenen Gelenks
- Aufgabe: Polsterung, Gleitfläche, Nährstoffversorgung
- *Vagina synoviales communis* – enthält mehrere Sehnen



AN DER VORDERGLIEDMAßE:

Bursa subligamentosa supraspinalis

- Zwischen dem *Lig. nuchae/Lig. supraspinale* und dem Dornfortsatz der ersten Brustwirbel (Th. 2-5)
- Beteiligt sich an der Widerristbildung und am Tragen der Sattellast

Bursa subcutanea prescapularis: zwischen der Haut und der *Spina scapulae*

Bursa intertubercularis

- In dem *Sulcus intertubercularis*, unter der Ursprungssehne von *M. biceps brachii* (Ursprung: *Tub. supraglenoidale*)
- **Ist NICHT in Verbindung** mit dem Schultergelenk (!)
- In Fleischfressern findet man stattdessen eine Sehnenscheide (*Vagina synovialis intertubercularis*), die **IST in Verbindung** mit dem Schultergelenk steht

Bursa subcutanea olecrani: zwischen der Haut und dem *Olecranon*

Bursa intratendinea olecrani: zwischen dem *M. triceps brachii caput mediale* und dem *Caput longum*

Bursa subtendinea m. tricipitis brachii: zwischen der Ansatzsehne von *M. triceps brachii* und dem *Olecranon*

An der Streckerseite des Karpalgelenks: alle Muskeln laufen in ihrer eigenen Sehnenscheide (z.B.: *Vag. tendinis m. ext. carpi rad.*) in der entsprechenden Furche des distalen, kranialen Teils des Radius (z.B.: *Sulcus tendinis m. extensor carpi radialis*)

An der Beugerseite des Karpalgelenks:

Canalis carpi – Karpalkanal

- Kein direkter Teil des Themas, aber es muss zum Verständnis erklärt werden
- Knöcherne Basis: die proximale Reihe des Karpus
- Das *Retinaculum flexorum* umschließt es zu einem Kanal, durch den die Zehenbeuger laufen

Vagina synovialis communis mm. flexorum – proximale gemeinsame Sehnenscheide

- Im Karpalkanal
- Wird durch das *Retinaculum flexorum* befestigt
- Beinhaltet die Sehne von beiden Zehenbeugern [*M. flexor dig. superficialis et profundus*]
- Beinhaltet die *A. dig. palmaris comm. II.* [palmar, letzter Teil der *A. mediana*]
- Beinhaltet den *N. palmaris medialis* [*N. digitalis palmaris comm. II, ex N. medianus*]

Vagina tendinorum digitorum manus – distale gemeinsame Sehnenscheide

- Hinter dem Fesselgelenk auf der Oberfläche des *Scutum proximale*
- Durch das *Lig. anulare digiti* befestigt
- Beinhaltet die Sehnen von beiden Zehenbeugern [*M. flexor dig. superficialis et profundus*]

- Beinhaltet die *Manica flexoria* (die Sehnen des oberflächlichen Zehenbeugers laufen um die Sehne des tiefen Zehenbeugers)

Bursa subtendinea m. extensoris digitorum communis: zwischen *M. ext. dig. comm.* und dem Fesselgelenk

Bursae subtendineae mm. interosseorum manus: unter dem *Tractus appositus* (ex *M. interosseus medius*) an beiden Seiten, an den ventralen lateralen/medialen Rändern des Fesselgelenks, bevor sie mit dem *M. extensor digitorum communis* verschmelzen

Bursa podotrochlearis manus [Braueli]: zwischen dem *M. flexor digitorum profundus* und dem distalen Sesambein

AN DER HINTERGLIEDMAßE:

Bursa subcutanea trochanterica: zwischen der Haut und dem *Trochanter major*

Bursa subcutanea iliaca [coxalis]

- Zwischen der Haut und dem *Tuber coxae*
- Zunehmende Bedeutung bei Pferden
- Die *A. circumflexa ilium profunda* und der *N. cutaneus femoris lat.* laufen daneben

Bursa subfascialis prepatellaris: zwischen der Faszie und der Patella

Bursae subtendinae prepatellares: zwischen den Köpfen von *M. quadriceps femoris* und der Patella

Bursa infrapatellaris proximalis: zwischen dem *Lig. patellae intermedium* und der Patella

Bursa infrapatellaris distalis: zwischen dem *Lig. patellae intermedium* und der Tibia

Bursa subcutanea calcanea: zwischen der Haut und dem *Tendo plantaris* am *Tuber calcanei*

Bursa calcanea m. flexoris digitorum superficialis [*B. subtendinea calcanea*]

- Zwischen dem *Tendo m. gastrocnemii* und dem *Tendo m. flexor digitorum superficialis*
- Reicht ungefähr eine Handbreit proximal über den Tarsus
- Erstreckt sich distal etwa bis zur Mitte des Tarsus, zwischen dem *Tendo plantaris* und dem *Lig. plantare longum*
- Beim Pferd kommuniziert es normalerweise mit der *B. tendinis calcanei*

Bursa tendinis calcanei

- Zwischen dem *Tendo accessorius* und beiden Ansatzsehnen von *Tendo m. gastrocnemii*
- Beim Pferd kommuniziert es normalerweise mit der *B. calcanea m. flexoris digitorum superficialis*

An der Beugenseite des Tarsus: alle Tarsalbeuger und Zehenstrecker laufen in ihrer eigenen Sehnenscheide (beim Hund *M. ext. digitorum lateralis* und *M. fibularis brevis* laufen in einer gemeinsamen Sehnenscheide).

Bursa subtendinea m. tibialis cranialis: zwischen der medialen Ansatzsehne von *M. tibialis cranialis* und dem Ansatzabschnitt des medialen Kollateralbandes des Tarsus

An der Streckenseite des Tarsus:

- *M. flexor digitorum superficialis*: die *Galea calcanea* befestigt ihn am *Tuber calcanei*
- *M. flexor digitorum profundus*:
 - Alle Teile laufen in ihrer eigenen Sehnenscheide über den Tarsus
 - *M. flexor digitorum profundus* ist befestigt durch das *Retinaculum flexorium*
 - *M. flexor digitorum medialis* und *M. tibialis caudalis* laufen über den *Sulcus malleolus medialis*
 - *M. flexor digitorum lateralis* läuft über das *Sustentaculum tali*
- Aus diesem Grund ist keine proximale gemeinsame Sehnenscheide erforderlich

Vagina tendinum digitorum pedis – distale gemeinsame Sehnenscheide

- Hinter dem Fesselgelenk auf der Oberfläche des *Scutum proximale*
- Durch das *Lig. anulare digiti* befestigt
- Beinhaltet die Sehnen von beiden Zehenbeugern [*M. flexor dig. superficialis et profundus*]
- Beinhaltet die *Manica flexoria* (die Sehnen des oberflächliche Zehenbeugers laufen um die Sehne des tiefen Zehenbeugers)

Bursa subtendinea m. extensoris digitori longi: zwischen dem *M. ext. dig. longus* und dem Fesselgelenk

Bursae subtendineae mm. interosseorum pedis – unter dem *Tractus appositus* (ex *M. interosseus medius*) an beiden Seiten, an den ventralen lateralen/medialen Rändern des Fesselgelenks, bevor sie mit dem *M. extensor digitorum longus* verschmelzen

Bursa podotrochlearis pedis [Braueli]: zwischen dem *M. flexor digitorum profundus* und dem distalen Sesambein