

A16-17 Vaginae et bursae synoviales a ló elülső és hátulsó végtagjain

A két tétel bevezetése teljesen megegyezik, ezért egybevitük a kettőt a kidolgozáshoz. Az állatfajonkénti különbségek elvileg nem része a tételnek, de a rend kedvéért feltüntettük a fontosabbakat, mivel a vizsgáztató rákérdezhet, illetve más tételnél előjöhethet. Jelen összefoglaló az Anatómia szigorlat 2019-ben publikált tételsorának követelménye, nem tartalmazza az összes szóba kerülő képletet, csak a klinikailag vagy anatómiailag jelentőséggel bírókra koncentráltunk.

EGYES IZOMI SEGÍTŐ KÉPLETEK:

recessus: az ízületi tok tágulata (nem tartozik a tételhez)

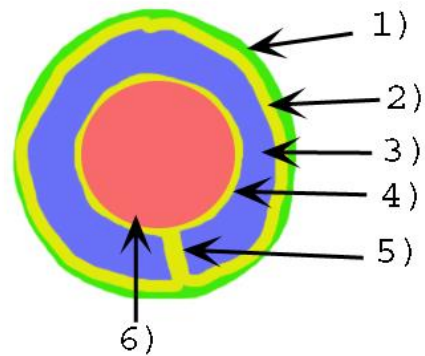
retinaculum: lényegében a pólya megvastagodás, annak részeként, *synovialis* réteg nélkül vesz részt az ín rögzítésében (nem tartozik a tételhez)

bursa: nyálkatömlő - *synovia*-t tartalmazó zárt tömlő

- *str. synoviale*
- *str. fibrosum*
- egyes *bursák* közlekedhetnek egy környező ízület üregével
- feladata az alápárnázás
- fajtái:
 - *bursa synovialis submuscularis* – izom alatti
 - *bursa synovialis subfascialis* – pólya alatti
 - *bursa synovialis subtendinea* – ín alatti
 - *bursa synovialis subcutanea* – bőr alatti

vagina synoviales – ínhüvely

- általános felépítés: ld. kép
 - 1): *stratum fibrosum*
 - 2): *stratum synoviale parietalis* [lamina externa]
 - 3) *cavitas synovialis*
 - 4) *stratum synoviale visceralis* [lamina interna]
 - 5) *mesotendineum* – ezen keresztül zajlik az izom ér-, és idegellátása
- egyes ínhüvelyek közlekedhetnek egy környező ízület üregével
- feladata alápárnázás, siklófelület biztosítása és táplálás
- *vagina synoviales communis* – több ín fut benne



A MELLŐ VÉGTAGON:

Bursa subligamentosa supraspinalis

- a *lig. nuchae/lig. supraspinale* és az első pár hátcsigolya (Th 2-5) *proc. spinosus*-ai között
- részt vesz a mar kialakításában, a nyeregteher viselésében

Bursa subcutanea prescapularis: a bőr és a *spina scapulae* között

Bursa intertubercularis

- a *sulcus intertubercularisban*, a *m. biceps brachii* eredési ina alatt (eredés: *tub. supraglenoidale*)
- **NEM közlekedik** a vállízülettel (!)
- kutyában ugyanitt ínhüvely, (*vagina synovialis intertubercularis*) ami általában **közlekedik** a vállízülettel

bursa subcutanea olecrani: a bőr és az *olecranon* között

bursa intratendinea olecrani: *m. triceps brachii caput mediale* és *caput longum* között

bursa subtendinea m. tricipitis brachii: a *m. triceps brachii* tapadási ina és az *olecranon* között

A csuklóízület nyújtói oldalán: az összes izom saját ínhüvelybe foglaltan halad át (pl.: *vag. tendinis m. ext. carpi rad.*) a radius distalis cranialis részén lévő árkaikban (pl.: *sulcus tendinis m. extensor carpi radialis*)

A csuklóízület hajlító oldalán:

canalis carpi - kéztőalagút

- szorosan véve nem a tétel része, de megértéséhez szükséges
- csontos alapja a *carpus* felső csontsora
- a *retinaculum flexorum* zárja le alagútnak, ebben haladnak át az ujjhajlítók

vagina synovialis communis mm. flexorum – felső közös ínhüvely

- a *carpus* alagútban
- a *retinaculum flexorum* rögzíti
- benne halad mindkét ujjhajlító ina [*m. flexor dig. superficialis et profundus*]
- benne halad az *a. dig. palmaris comm. II.* [az *a. mediana palmaris*, utolsó szakasza]
- benne halad a *n. palmaris medialis* [*n. digitalis palmaris comm. II, ex n. medianus*]

vagina tendindeum digitorum manus – alsó közös ínhüvely

- a csüdízület mögött a *scutum proximale* felszínén halad
- a *lig. anulare digiti* rögzíti
- benne halad mindkét ujjhajlító ina [*m. flexor dig. superficialis et profundus*]
- benne található a *manica flexoria* (a felületes ujjhajlító ina körbeveszi a mély ujjhajlító inát)

bursa subtendinea m. extensoris digitorum communis: a *m. ext. dig. comm.* és a csüdízület között

bursae subtendineae mm. interosseorum manus: a kétoldali *tractus appositus* (ex *m. interosseus medius*) alatt a csüdízület lateralis/medialis alsó széleinél, a *m. extensor digitorum communis*sal való egyesülése előtt

bursa podotrochlearis manus [Braueli]: a *m. flexor digitorum profundus* és a nyírcsont között.

A HÁTULSÓ VÉGTAGON:

bursa subcutanea trochanterica: a bőr és a *trochanter major* között

bursa subcutanea iliaca [coxalis]

- a bőr és a *tuber coxae* között
- lovakban kiemelt klinikai jelentőség
- mellette fut az *a. circumflexa ilium profunda* és a *n. cutaneus femoris lat.*

bursa subfascialis prepatellaris: a fascia és a patella között

bursae subtendinae prepatellares: a *m. quadriceps femoris* fejei és a patella között

bursa infrapatellaris proximalis: a *lig. patellae intermedium* és a patella között

bursa infrapatellaris distalis: a *lig. patellae intermedium* és a tibia között

bursa subcutanea calcanea: a bőr és a *tendo plantaris* között a *tuber calcanei*-nél

bursa calcanea m. flexoris digitorum superficialis [b. subtendinea calcanea]

- a *tendo m. gastrocnemii* és a *tendo m. flexor digitorum superficialis* között
- proximálisan egy tenyérrnyit a *tarsus* fölé ér
- distálisan kb, a *tarsus* közepéig nyúlik a *tendo plantaris* és a *lig. plantare longum* közé
- lóban általában közlekedik a *b. tendinis calcanei*-vel

bursa tendinis calcanei

- a *tendo accessorius* és a *tendo m. gastrocnemii* két tapadási ina között
- lóban általában közlekedik a *b. calcanea m. flexoris digitorum superficialissal*

A *tarsus* hajlító oldalán: az összes *tarsus* hajlító és ujjnyújtó izom saját ínhüvelyében halad (kutyában a *m. ext. digitorum lateralis* és a *m. fibularis brevis* közös ínhüvelyben).

bursa subtendinea m. tibialis cranialis: a *m. tibialis cranialis* medialis tapadási ina és a *tarsus* medialis kollaterális szalagjának tapadása között.

A *tarsus* nyújtói oldalán:

- *m. flexor digitorum superficialis*: a *galea calcanea* rögzíti a *tuber calcanei*-n
- *m. flexor digitorum profundus*:
 - részei saját ínhüvelybe foglaltan haladnak a *tarsus* területén
 - a *m. flexor digitorum profundus* a *retinaculum flexorium* által rögzítve
 - a *m. flexor digitorum medialis* és a *m. tibialis caudalis* a *sulcus malleolus medialis*-on halad
 - a *m. flexor digitorum lateralis* a *sustentaculum talin* halad
- ezen okokból miatt felső közös ínhüvelyre nincs szükség

vagina tendindegum digitorum pedis – alsó közös ínhüvely

- a csüdízület mögött a *scutum proximale* felszínén halad
- *lig. anulare digiti* rögzíti
- benne halad mindkét ujjhajlító ina [*m. flexor digitorum superficialis et profundus*]
- benne található a *manica flexoria* (a felületes ujjhajlító ina körbeveszi a mély ujjhajlító inát)

bursa subtendinea m. extensoris digitori longi: a *m. ext. dig. longus* és a csüdízület között

bursae subtendineae mm. interosseorum pedis – a kétoldali *tractus appositus* (ex *m. interosseus medius*) alatt a csüdízület lateralis alsó széleinél, a *m. extensor dig. longus*sal való egyesülése előtt

bursa podotrochlearis pedis [Brauellii]: a *m. flexor digitorum profundus* és a nyírcsont között